CARMEN STADOLEANU VASILE BURLUI

ETAPE CLINICO-TEHNOLOGICE ÎN TRATAMENTUL EDENTAȚIEI PARȚIALE ÎNTINSE



COLECȚIA CHIRON

EDITURA APOLLONIA
IAȘI - 2000

Scanned with OKEN Scanner

CARMEN STADOLEANU VASILE BURLUI

ETAPE CLINICO-TEHNOLOGICE ÎN TRATAMENTUL EDENTAȚIEI PARȚIALE ÎNTINSE

Scanned with OKEN Scanner

COLABORATORI

AURELIANA CARAIANE

Doctorand

Preparator universitar

Protetică dentară

Univ. Apollonia Iaşi

CRISTINA PREDA

Medic stomatolog

Preparator universitar

Protetică dentară

U.M.F. Gr. T. Popa

CĂTĂLINA GHERMAN

Medic stomatolog

Preparator universitar

Protetică dentară

Univ. Apollonia Iaşi

RADU GEORGESCU

Medic stomatolog

Preparator universitar

Protetică dentară

Univ. Apollonia Iaşi

Scanned with OKEN Scanner

CARMEN STADOLEANU

Doctor în ştiinţe medicale
Şef lucrări
Protetică dentară
UNIVERSITATEA "APOLLONIA"
IAŞI

VASILE BURLUI

Doctor în ştiinţe medicale
Profesor
Protetică dentară
UMF "Gr.T.POPA"
IAŞI

ETAPE CLINICO-TEHNOLOGICE ÎN TRATAMENTUL EDENTAŢIEI PARŢIALE ÎNTINSE

EDITURA APOLLONIA
IAŞI 2000

Scanned with OKEN Scanner

CUVÂNT ÎNAINTE

Această lucrare încununează bogata experiența clinică acumulată de-a lungul anilor de Şcoala ieşeană de Protetică dentară, reprezentată de prof.dr. Vasile Burlui, trecând în revistă şi preocupările existente în literatura de specialitate, în acest domeniu.

Sunt prezentate noțiuni de curs deosebit de utile atât studenților din anii V şi VI, precum şi medicilor stomatologi şi tehnicienilor începători şi a celor ce doresc să-şi sistematizeze sau aprofundeze aspecte de mare valoare practică.

În lucrarea de față sunt descrise, în paralel, etapele clinice, precum şi cele tehnologice ce trebuie parcurse în vederea realizării aparatelor gnato-protetice mobilizabile.

Edentația parțială întinsă şi subtotală este frecvent întâlnită în cadrul populației, existând posibilitatea rezolvării ei printr-o paletă largă de variante terapeutice. Aici intervine

Scanned with OKEN Scanner

"flerul" medicului stomatolog de a alege cea mai adecvată soluție pentru fiecare pacient în parte. Aceasta se poate realiza numai printr-o documentare temeinică, permanentă, realizând un plan de tratament individualizat, pe baza unui diagnostic corect și complet.

Suntem recunoscători pentru sprijinul acordat în elaborarea acestei lucrări, dnei conf. dr. Norina Forna și drei șef lucr. dr. Cătălina Morăraşu.

Pentru solicitudinea de care au dat dovadă în realizarea etapelor tehnologice mulțumim dlui Florențiu Hulea și dlui Sorin Doagă.

Pentru amabilitate și profesionalism mulțumim colectivului Editurii Apollonia.

AUTORII

Scanned with OKEN Scanner

CUPRINS

Capitolul 1.

Elaborarea planului de tratament şi a tentativelor de proiect în edentaţia parţială întinsă **9-23**

Capitolul 2.

Pregătirea preprotetică, proprotetică şi postprotetică în terapia edentaţiei parţiale întinse **24-43**

Capitolul 3.

Indicaţiile utilizării elementelor de menţinere şi stabilizare şi reguli de aplicare ale acestora **44-68**

Capitolul 4.

Etape clinico-tehnologice în protezarea acrilică **69-109**

Capitolul 5.

Etape clinico-tehnologice în protezarea scheletizată **110-147**

Scanned with OKEN Scanner

Capitolul 6.

Etape clinico-tehnologice în protezarea compozită 148-181

Capitolul 7.

Etape clinico-tehnologice în protezarea pe implanturi 182-199

Capitolul 8.

Etape clinico-tehnologice în tratamentul edentației subtotale.....200-221

Bibliografie 221-235

CAPITOLUL I

ÎNTOCMIREA PLANULUI DE TRATAMENT ŞI A TENTAȚIVELOR DE PROIECT ÎN EDENTAȚIA PARȚIALĂ ÎNTINSĂ

Întocmirea planului de tratament în edentaţia parţială întinsă implică sintetizarea indicilor clinico- biologici pozitivi şi negativi şi căutarea corespondentului terapeutic potrivit formei clinice de edentaţie care să asigure realizarea obiectivelor profilactice şi curative, restaurarea morfologică şi funcţională a sistemului stomatognat.

Soluţia terapeutică formulată corespunzător va impune pregătirea generală şi locală pre-şi proprotetică care va crea , apoi, condiţiile optime protezării.

Insuficienţa oricărei etape va influenţa succesul tratamentului edentaţiei parţiale întinse, afectând longevitatea aparatului gnato-protetic şi producând deteriorări grave la nivelul componentelor sistemului stomatognat.

Obiectivele profilactice ale planului de tratament sunt **generale** şi **locale**. Cele generale se referă la prevenirea agravării unor afecţiuni sistemice şi a apariţiei altora noi pe parcursul tratamentului.

Scanned with OKEN Scanner

Profilaxia locală nespecifică urmăreşte prevenirea apariţiei leziunilor odontale, periodontale, mucozale suplimentare.

Profilaxia locală specifică, gnato- protetică presupune conservarea unui metabolism şi a unei stări de sănătate optime a ţesuturilor cu care aparatele gnato-protetice vin în contact. Trebuie avută în vedere oprirea evoluţiei edentaţiei parţiale, păstrarea pe arcadă a unităţilor odonto-parodontale pe o perioadă cât mai îndelungată. Aparatele gnato-protetice să nu creeze noi îmbolnăviri, să nu suprasolicite ţesuturile suport, să prevină malocluziile, malpoziţiile mandibulo- craniene.

Obiectivul curativ prezintă două aspecte:

- **morfologic** care urmăreşte refacerea integrităţii arcadelor dentare, a volumului crestelor edentate, reconstituirea ariilor ocluzale, a rapoartelor mandibulo- craniene şi a arhitecturii faciale;
- **funcţional** care se obţine prin realizarea cadrului morfologic.

În urma confruntării paletei de posibilităţi terapeutice selectate din experienţa teoretică şi practică personală cu criteriile pe baza cărora se stabileşte planul de tratament (socio-economic, al dotării tehnice, al competenţei profesionale, biologic şi biomecanic), este individualizată tentativa de proiect, ca formă primară a planului de tratament (Burlui şi colab., 1989).

Vom insista asupra modului cum criteriul biologic şi biomecanic influenţează planul de tratament.

Criteriul biologic acţionează ca un adevărat filtru, evaluînd indicii clinico- biologici generali, loco- regionali şi locali.

Scanned with OKEN Scanner

Indicii clinico- biologici **generali** sunt:

- **starea generală**

- sănătos clinic

-maladie generală ce influenţează sau nu tratamentul protetic;

- **vârsta**

- înaintată- indice negativ-pacient necooperant;

-tânără- acceptă cu greu aparatele mobilizabile;

- **sex-feminin** mai exigent, consideră că terapia mobilizabilă crează infirmitate;

Indicii clinico- biologici **loco- regionali** se referă la:

- **articulaţie temporo- mandibulară**
- **muşchi**
- **dinamică mandibulară**
- **relaţii fundamentale mandibulo- craniene.**

Orice suferinţă la acest nivel obligă la tratarea ei şi la temporizarea tratamentului gnato- protetic.

Indicii clinico- biologici **locali** includ :

- **suportul dento- parodontal**
- **suportul muco- osos.**

Suportul dento- parodontal prezintă indici clinico-biologici **pozitivi** atunci când:

- dinţii sunt distribuiţi grupat şi în număr mare, formând un grup compact ce conservă papila interdentară, parodonţiul, osul, sau delimitând breşe la ambele capete;
- implantare normală;
- morfologie coronară integră cu:
  - retentivităţi normale ale feţelor laterale
  - abraziune fiziologică
  - înălţime suficientă
  - puncte de contact interdentar prezente;

Scanned with OKEN Scanner

- parodonţiu sănătos, integru ce va prelua o parte din solicitările mecanice rezultate după aplicarea aparatelor mobilizabile.

Când nu sunt îndeplinite aceste condiţii, indicii clinico-biologici ai suportului dento- parodontal sunt negativi.

Suportul muco- osos prezintă indici clinico-biologici **pozitivi** când:

- crestele edentate sunt înalte, late, rotunjite, orizontale, cu rezorbţie osoasă redusă, indici Rubens-Duval favorabili (corticală continuă, trabeculaţie îngroşată, continuă);
- bolta palatină medie cu absenţa torusului;
- zone biostatice favorabile, cu conformaţie normală;
- curbura arcadei de rază mare;
- mucoasa sănătoasă, rezistentă, cu rezilienţă normală;
- limba în poziţie intermediară, cu aspect şi volum normal;.

În cazul în care aceste elemente ale câmpului protetic sunt afectate, indicii clinico- biologici ai suportului muco- osos sunt negativi (figura 1.1 şi 1.2).

Fig. 1.1

Scanned with OKEN Scanner

Fig. 1.2

Complicaţiile ocluzale datorită edentaţiei, precum şi igiena orală defectuoasă constituie tot indici clinico- biologici negativi.

Aceşti indici ai suportului dento- parodontal şi muco-osos sugerează medicului soluţia protetică, tipul de conector, elementele de menţinere şi stabilizare care pot fi sau nu pot fi aplicate cazului respectiv:

- o creastă ascuţită sugerează o arcadă artificială îngustată, în timp ce o creastă rezorbită determină alegerea unei cuspidări mai reduse;
- o boltă palatină ogivală, cu torus palatin prezent oferă un sprijin deficitar;
- dinţii cu leziuni odontale coronare sau cu mobilitate implică protezarea mixtă sau compozită;
- forma clinică a edentaţiei determină tipul protezării: pentru edentaţiile clasa I şi a II a Kennedy de elecţie sunt soluţiile mobilizabile, iar în cazul prezenţei suplimentare a modificărilor, protezarea mixtă sau

Scanned with OKEN Scanner

compozită. Subclasele lui Lejoyeux necesită soluții diferite pentru aceeaşi clasă Kennedy;

- alegerea conectorului principal se realizează ținând cont de întinderea edentației (o edentație maxilară întinsă presupune utilizarea plăcuței palatine) sau de înălțimea şi înclinarea versantului lingual al crestei edentate mandibulare (versantul lingual înalt sugerează bara mandibulară), aşa cum se observă în figurile 1.3, 1.4, 1.5 (după Korber);



Fig.1.3

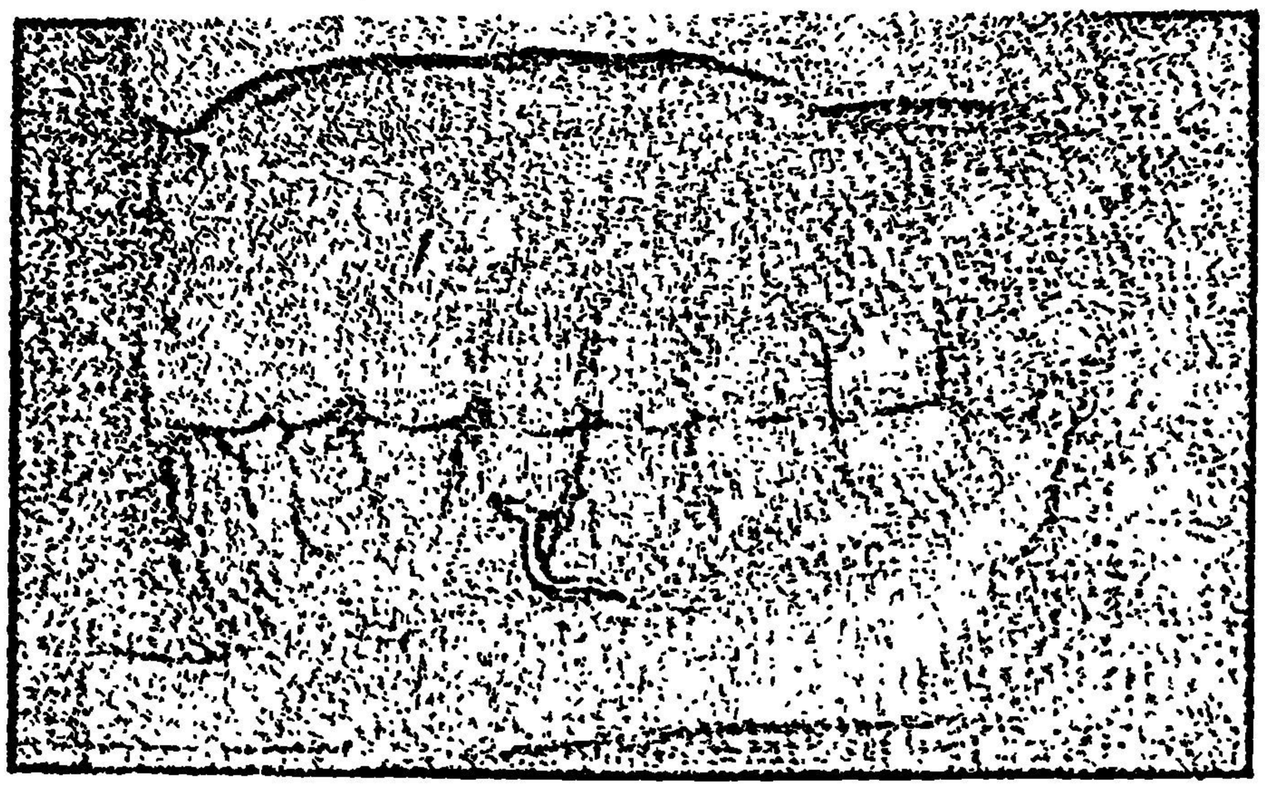

Fig.1.4

Scanned with OKEN Scanner

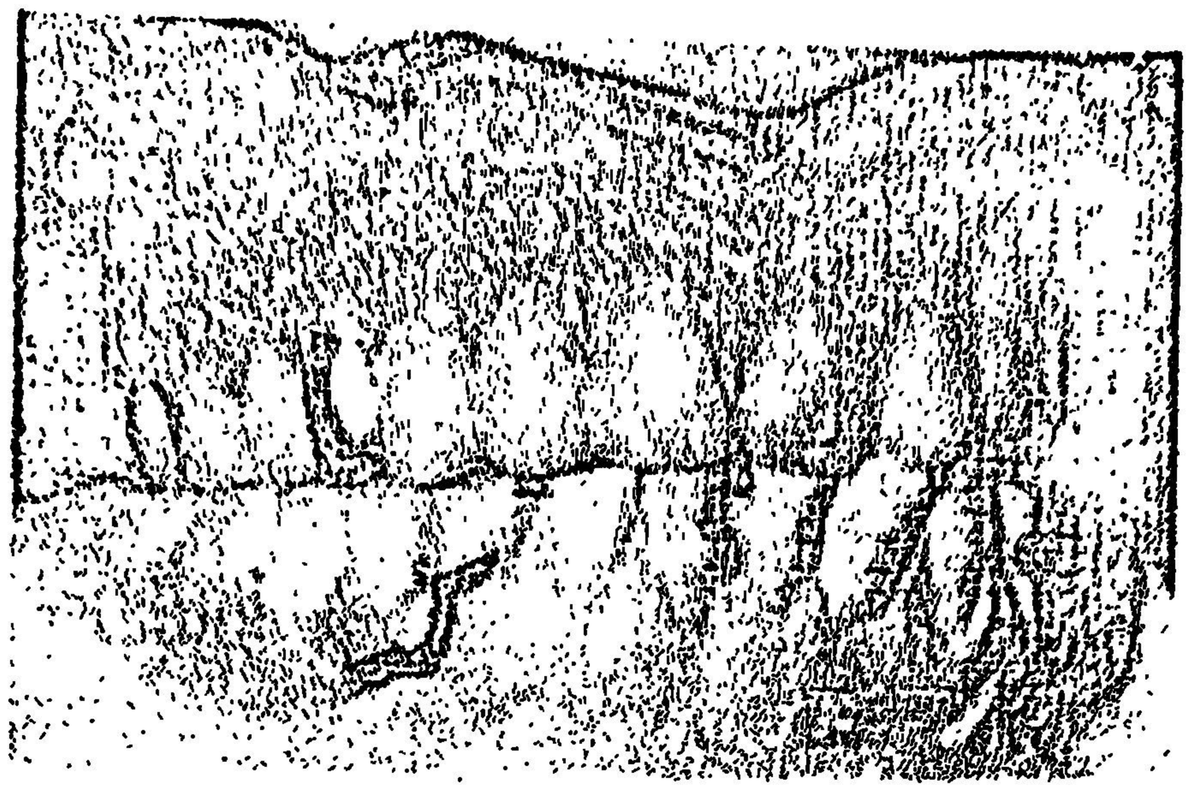

Fig. 1.5

- de asemenea, o edentație subtotală în care ultimii dinți restanți prezintă leziuni odontale coronare întinse se pretează foarte bine la aplicarea unei proteze over- lay.

Nu ne mulțumim niciodată cu constatarea că indicii clinico- biologici sunt deficitari, ci prescriem măsurile generale şi locale care să ducă la consolidarea şi îmbunătățirea lor prin mijloace specifice şi nespecifice(Burlui şi colab., 1989).

Criteriul biomecanic presupune reevaluarea capacității câmpului protetic de a suporta presiuni. În mod fiziologic presiunile sunt receptate de suportul dento- parodontal, iar gradientul de solicitare căruia nu-i putem opune rezistență dento- parodontală este completat cu sprijin muco- osos.

Planul de tratament se concepe pe baza datelor furnizate de examenul clinic şi paraclinic şi se realizează în mai multe etape, pe modelul de studiu.

1. **Diagrama statică** indică:

a. localizarea centrului de greutate al cîmpului protetic şi zona de stabilitate maximă a bolții palatine ce trebuie cuprinsă în perimetrul protetic

Scanned with OKEN Scanner

b. dacă edentaţia este simetric sau asimetric echilibrabilă şi dispunerea arcului de stabilizare care trebuie să fie reprezentat de dinţi integri, sănătoşi. În cazul în care zona arcului de stabilizare este edentată, este necesară prelungirea acestuia pe arcada restantă, deşi poziţia lui optimă nu este acolo, precum şi utilizarea unor elemente de menţinere şi stabilizare mai puternice care vor suprasolicita, în schimb, dinţii restanţi. Când dinţii de la nivelul arcului de stabilizare prezintă leziuni odontale coronare sau parodontale marginale, se aplică tratament conjunct pentru ca arcul de stabilizare să aiibă o rezistenţă sporită.

2. **Diagrama dinamică** presupune:

a. verificarea legii polinomului (forţa de rezistenţă mai mare decât forţa activă). Dacă această relaţie nu este satisfăcută nici prin adăugarea tuturor dinţilor restanţi, se micşorează valoarea forţei active prin reducerea suprafeţei ocluzale a dinţilor artificiali. Dacă nici această măsură nu este eficientă, se recomandă sprijin mixt dento- parodontal şi muco- osos. În cazul în care forţa de rezistenţă are valoare mică în raport cu forţa activă se trece la sprijin muco- osos, cu conectori şi şei întinse. După verificarea legii polinomului se hotărăşte maniera de sprijin: dento- parodontal, muco- osos sau mixt;

b. trasarea vectorului RP care, în mod normal, trebuie să fie situat pe linia mediană, orientat anterior, de valoare mică. Săgeata vectorului RP indică dinţii ce trebuiesc incluşi pentru a realiza stabilitatea sistemului;

c. conturarea pe model a şeilor protetice şi a conectorului principal;

Scanned with OKEN Scanner

d. prescrierea elementelor de menţinere şi stabilizare respectînd următoarele criterii: aplicarea lor pe dinţii limitrofi edentaţiei, apoi pe dinţii limitrofi arcului de stabilizare sau pe toţi dinţii de la nivelul acestuia. Urmează includerea dinţior recomandaţi de săgeata vectorului RP, precum şi de tendinţele de dizlocare ale protezelor.

În urma analizei efectuate se poate întocmi tentativa de proiect ce se prezintă sub forma mai multor variante: protezare acrilică, scheletizată, mixtă, compozită, over- lay, protezare unilaterală cu miniconector acrilic sau metalic, etc.

Protezarea acrilică este formată din:

- şei acrilice- numărul (egal cu numărul breşelor edentate) şi întinderea lor;
- dinţi artificiali- numărul lor pentru fiecare şa în parte, cu caracteristicile morfologice (decuspidări) şi modalitatea de concepţie a arcadei artificiale;

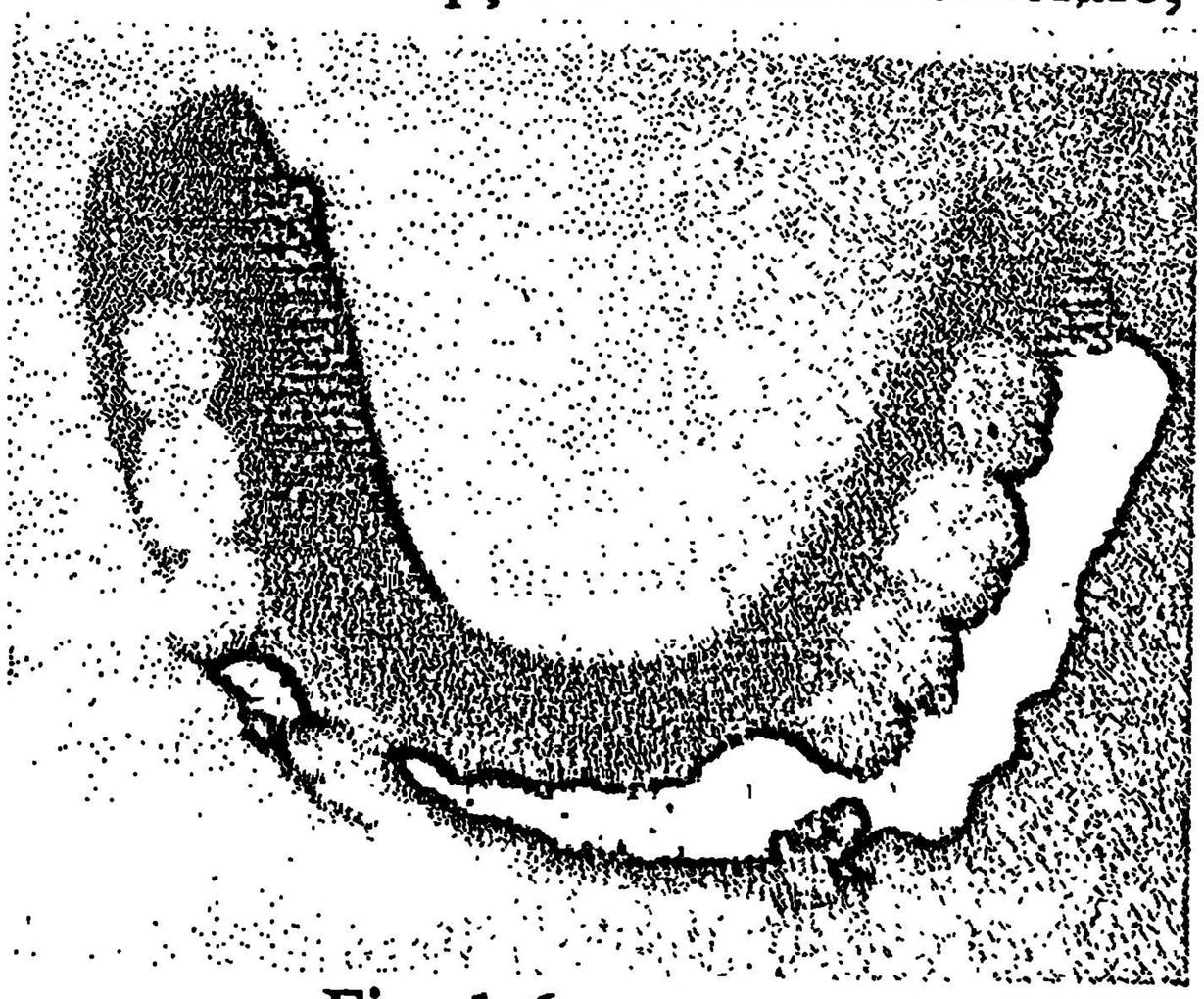

Fig. 1.6

- conectorul principal acrilic sub formă de placă palatină totală sau ameliorată (prin răscroire distală,

Scanned with OKEN Scanner

decoletare, fenestrare, conector Spoon) sau placă linguală;

- elemente de menţinere şi stabilizare reprezentate de croşete simple acrilice, metalice sau acrilo- metalice (figura 1.6, 1.7).



Fig. 1.7

Protezarea scheletizată prezintă:

- şei mixte- numărul şi întinderea lor;
- dinţi artificiali din acrilat, porţelan sau metalo-acrilici;
- conectorul principal metalic sub formă de bară (palatină sau linguală) sau plăcuţă palatină (mucozală sau dento- mucozală) şi plăcuţă linguală dento-mucozală;
- elemente de menţinere şi stabilizare reprezentate de croşete turnate.

Protezarea mixtă constă în asocierea unui aparat gnato-protetic conjunct cu un aparat gnato- protetic parţial mobilizabil

Scanned with OKEN Scanner

acrilic sau scheletizat cu elemente de menținere și stabilizare croșete turnate. Pentru aparatul gnato- protetic conjunct se va

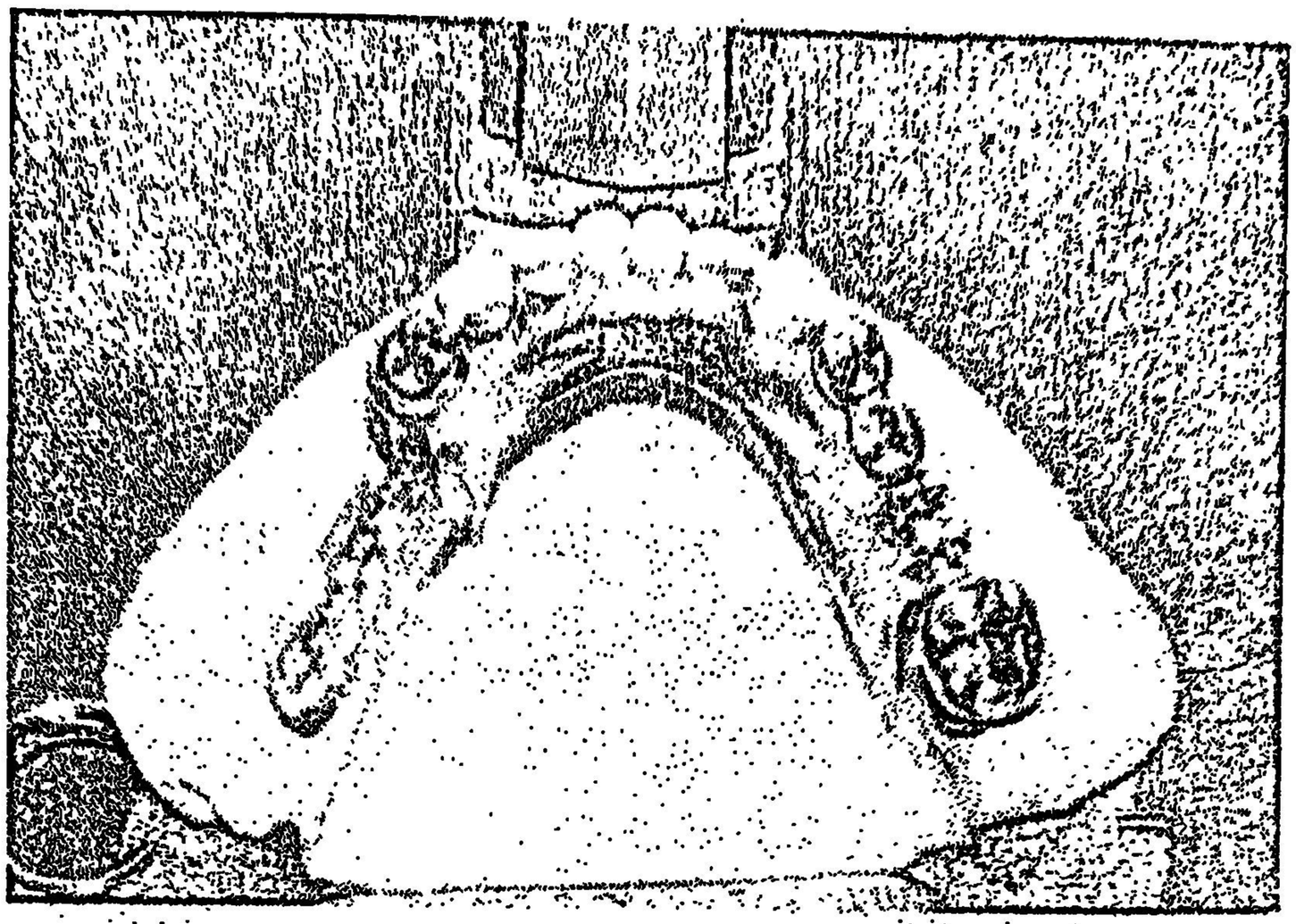

Fig. 1.8

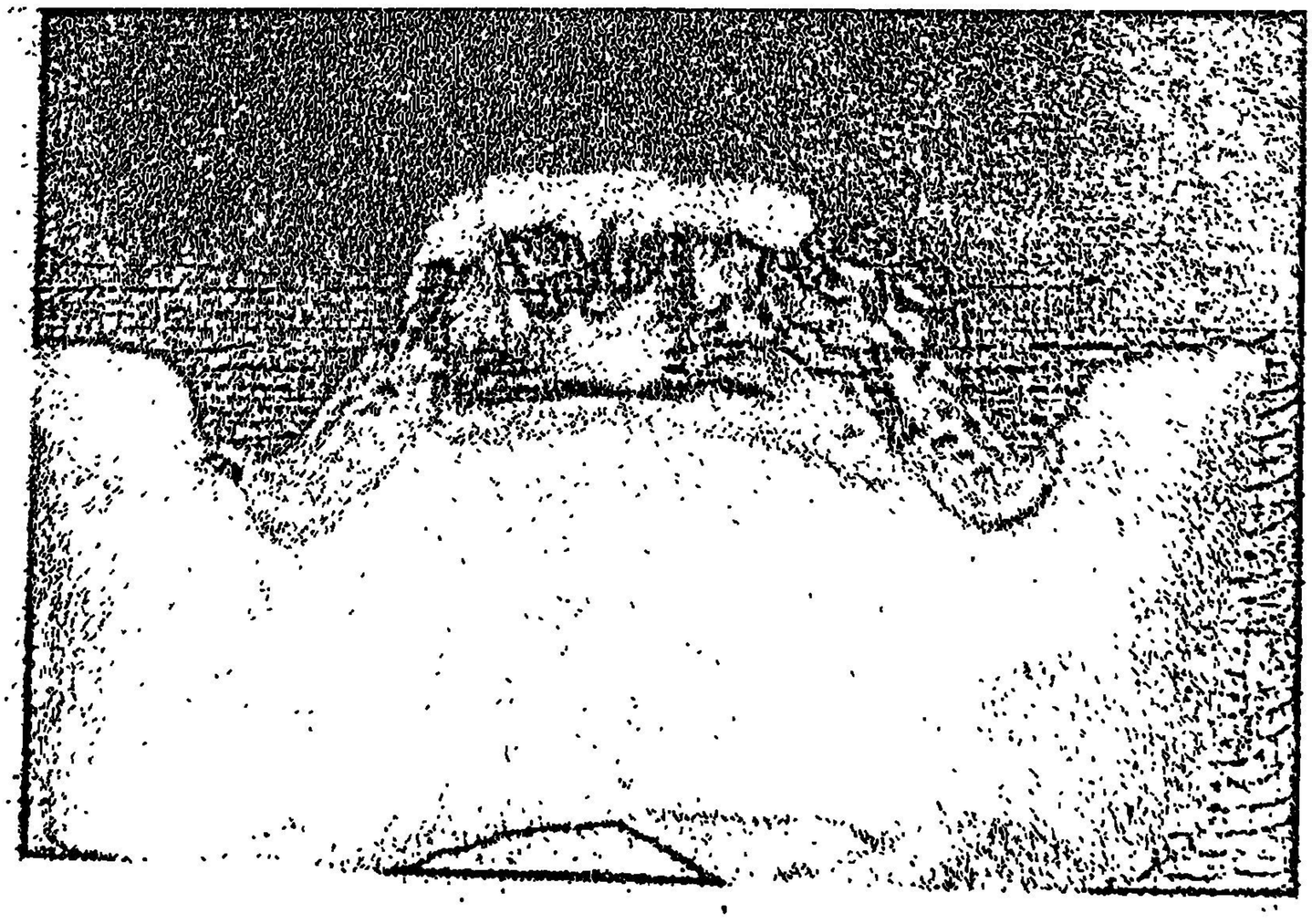

Fig. 1.9

preciza aliajul din care este realizat scheletul metalic, materialul pentru componenta fizionomică, precum și elementele de

Scanned with OKEN Scanner

agregare, dinţii stâlpi, corpul de punte, raportul său cu creasta edentată şi tipul de retenţionare al materialului fizionomic (casetă, semicasetă, cupă, semicupă, ajurat). Pentru aparatul gnato- protetic parţial mobilizabil se descriu şei; dinţi artificiali; conectori principali, elemente de menţinere şi stabilizare (figura 1.8, 1.9).

Protezarea compozită rezultă din combinarea unui aparat gnato- protetic conjunct şi a unuia scheletizat ce oferă pentru imbricare elemente speciale de menţinere şi stabilizare (culise, telescop, bare, balamale, etc.) – figura 1.10, 1.11.

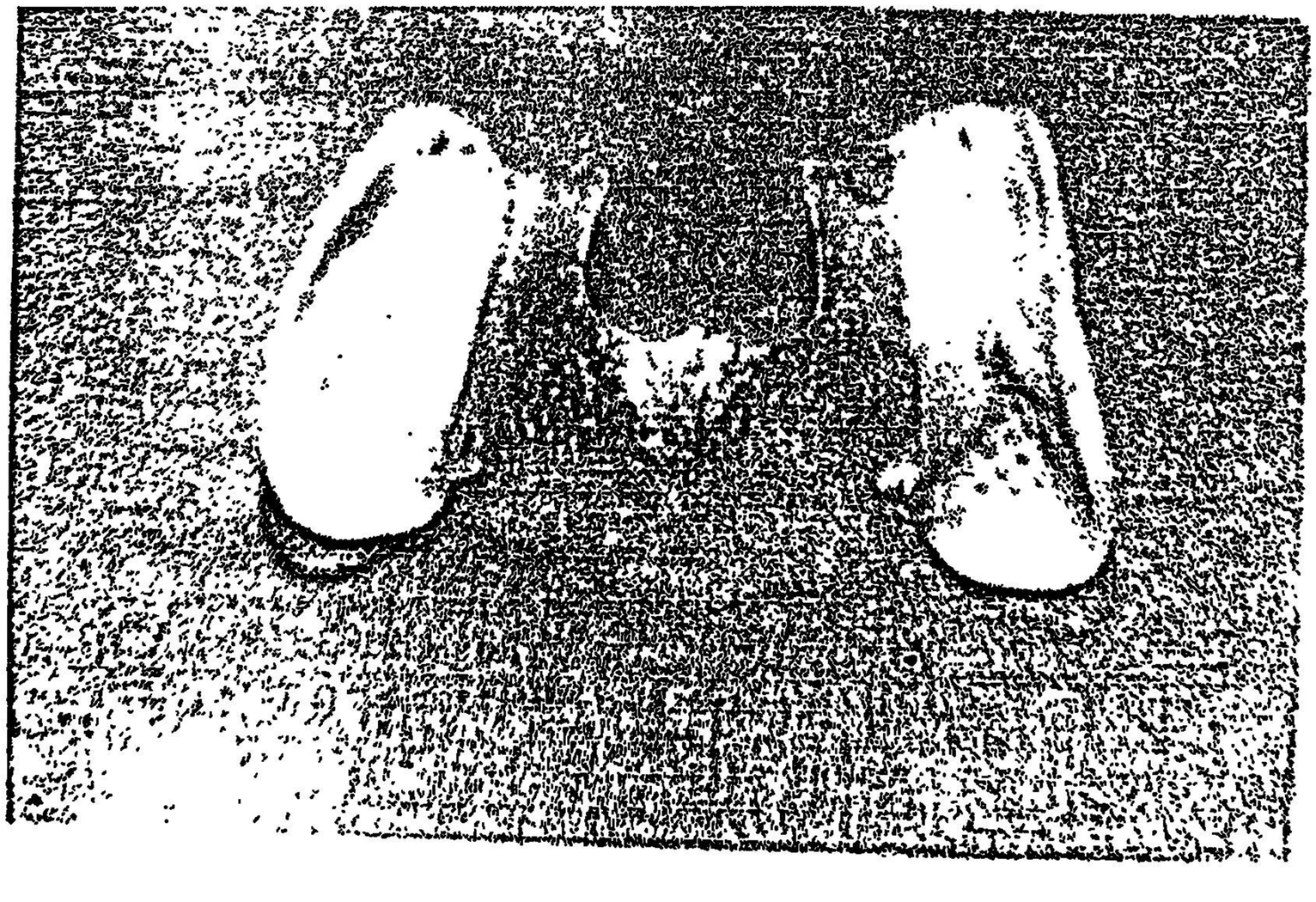

Fig 1.10

Scanned with OKEN Scanner

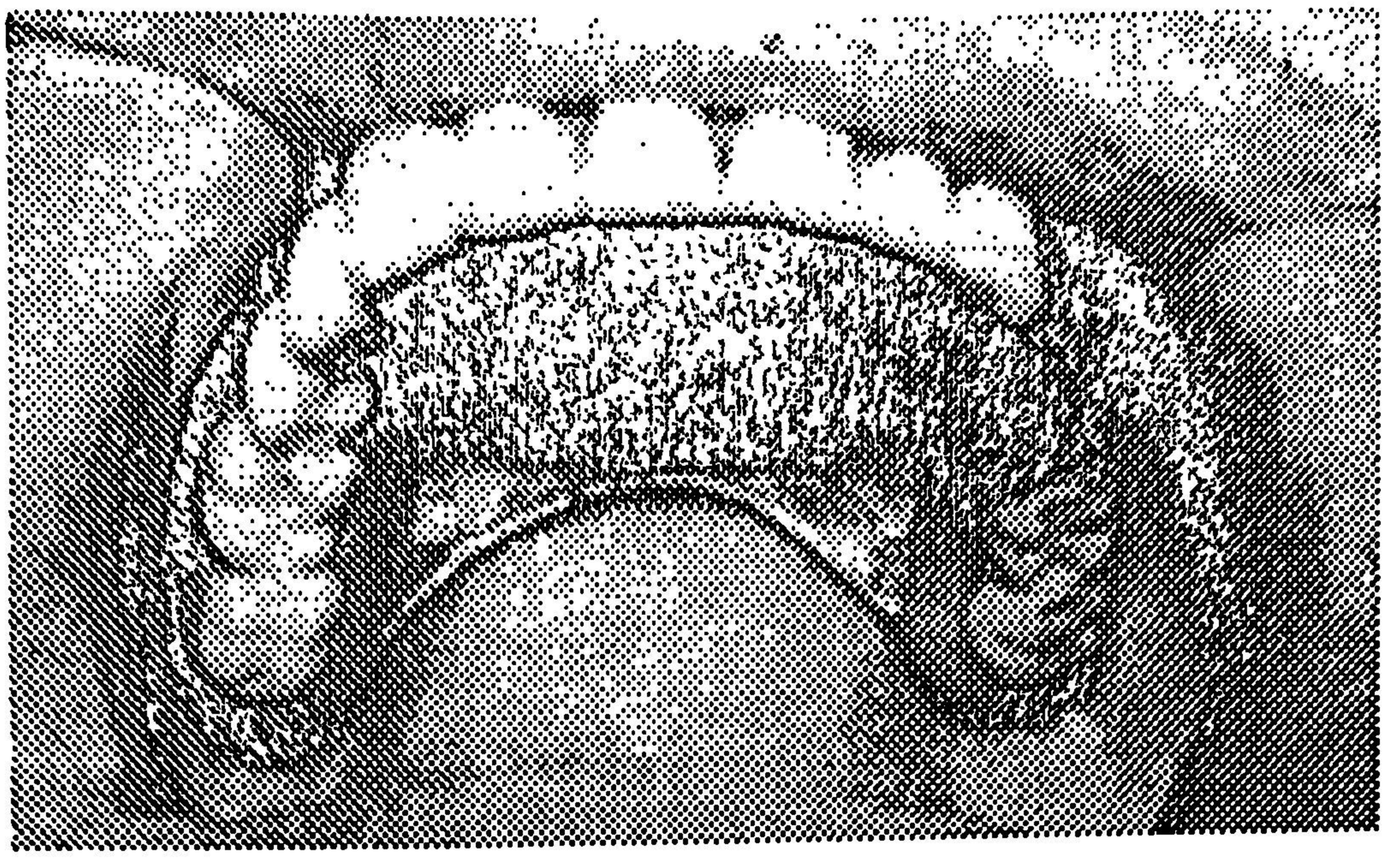

Fig. 1.11

Protezarea tip over- lay realizează o telescopare a bazei protezei peste elementele odonto- parodontale restante, în scopul reducerii ratei de rezorbţie şi atrofie osoasă. Acest tip de protezare îmbină o protezare acrilică totală cu conservarea rădăcinilor pe arcadă, după ce au fost tratate endodontic şi protetic. Se pot utiliza ca sisteme de protecţie a resturilor radiculare tratate corect: capa metalică simplă, capa şi falsul bont metalic, capsa cu matrice elastică, culise Ceka, bare de fricţiune, etc. Peste aceste elemente va culisa proteza totală (figura 1.12, 1.13).

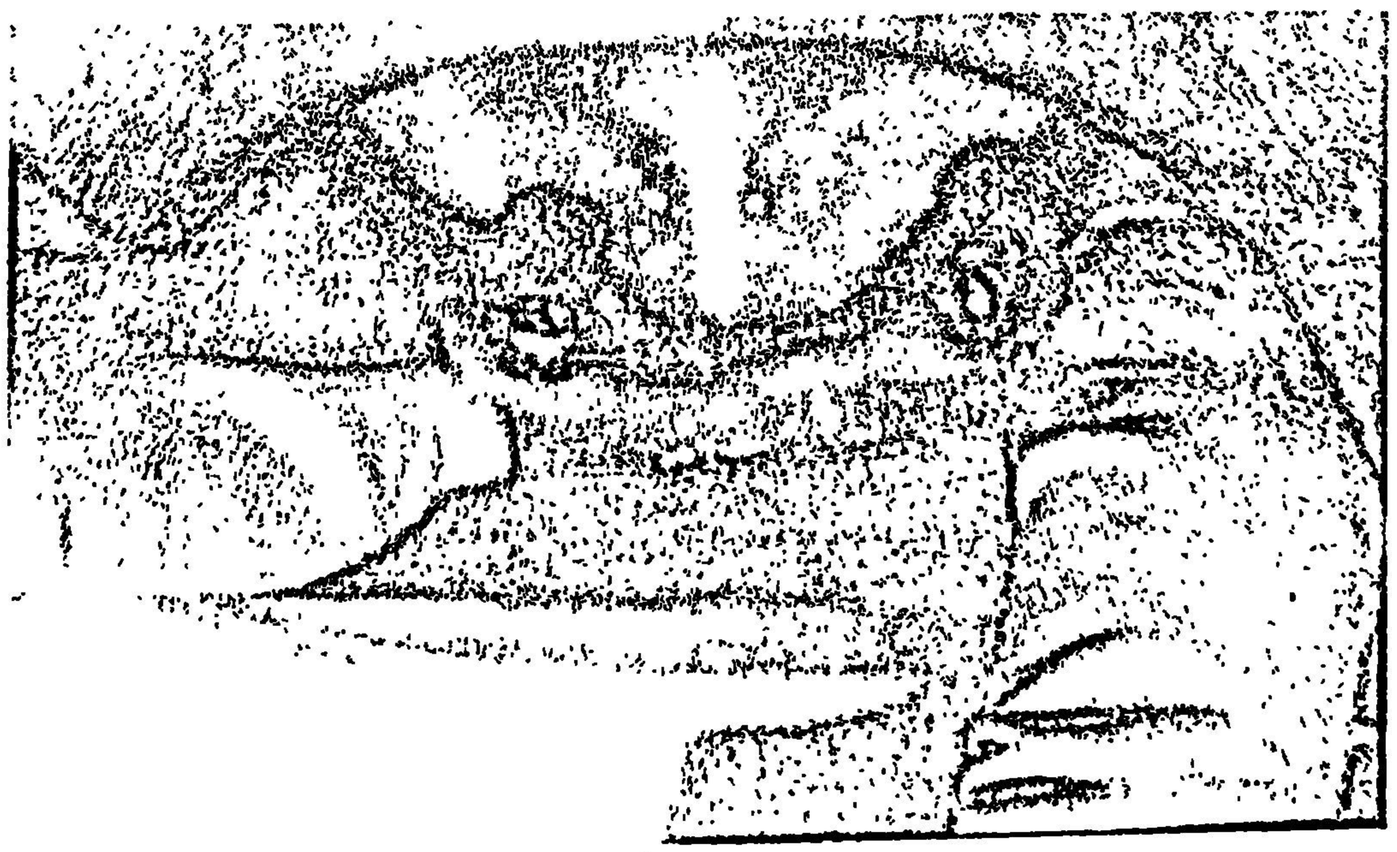

Fig.1.12

Scanned with OKEN Scanner

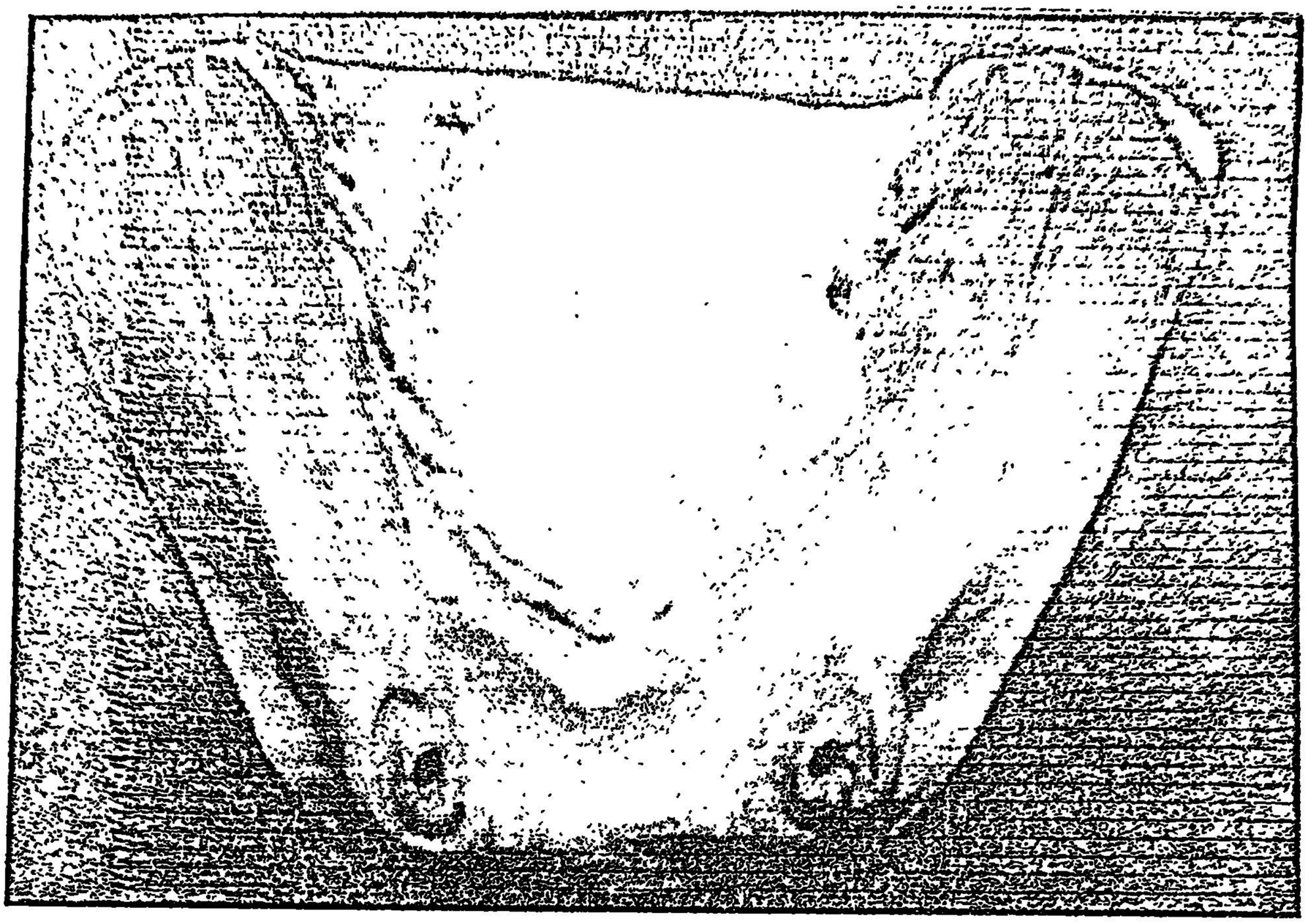

Fig. 1.13

Fig. 1.14

Scanned with OKEN Scanner

Protezarea unilaterală cu miniconector acrilic Kemmeny este provizorie şi formată dintr- o singură şea ce nu traversează linia mediană. Versantul palatinal este lărgit spre mezial şi distal, având aspect de fluture. Elementele de menţinere şi stabilizare sunt reprezentate de croşete simple alveolare, alveolo- dentare, etc.

Protezarea unilaterală cu miniconector metalic prezintă o şa unilaterală sau uniterminală cât mai întinsă, cuprinzînd zonele biostatice până în zona de reflexie a mucoasei, un miniconector rezultat din extinderea versantului oral al şeii printr- o prelungire metalică sub formă de plăcuţă, cu aspect de aripioară palatină decoletată sau linguală, cu rol antibasculant şi de sprijin. Plăcuţa palatină poate susţine o altă şa în zona anterioară a aceleeaşi hemiarcade sau conectori secundari ce deservesc elemente de menţinere şi stabilizare.

Scanned with OKEN Scanner

CAPITOLUL II

PREGĂTIREA PREPROTETICĂ, PROPROTETICĂ ŞI POSTPROTETICĂ ÎN TERAPIA EDENTAŢIEI PARŢIALE ÎNTINSE

Tratamentul edentaţiei parţiale întinse presupune aplicarea în cavitatea orală a unor substitute artificiale (aparate gnatoprotetice mobilizabile), în scopul refacerii continuităţii morfologice a arcadelor dento-alveolare şi a funcţiilor sistemului stomatognat perturbate prin edentaţie. În vederea realizării acestor deziderate este necesară obţinerea unei congruenţe cât mai perfecte între aparatul gnatoprotetic şi elementele sistemului stomatognat, printr-o serie de acţiuni întreprinse în scopul asanării cavităţii bucale şi a reechilibrării sistemului stomatognat, în cadrul etapei de pregătire pre şi proprotetică.

Etapa preprotetică a tratamentului prin mijloace adjuncte

In această etapă se vor rezolva o serie de probleme legate de pregătirea generală a organismului şi a cavităţii orale, astfel încât receptarea terapiei gnatoprotetice să se facă în cele mai bune condiţii.

Orice tratament gnatoprotetic începe şi se termină cu **educaţia sanitară.** Această activitate are ca scop îmbunătăţirea igienei buco-dentare, ce condiţionează eficienţa terapiei aplicate

Scanned with OKEN Scanner

precum şi perioada de timp în care aparatul gnatoprotetic devine perfect congruent elementelor câmpului protetic.

În cadrul educaţiei sanitare acţionăm utilizând mijloace de convingere, cum ar fi relevarea plăcii bacteriene, aplicarea testelor de susceptibilitate la carie, metode audio-vizuale, convorbiri individuale, lecţii, instructaje. Cu ajutorul acestora informăm bolnavul despre maladia de care suferă, despre gravitatea acestuia precum şi necesitatea aplicării tratamentului în scopul prevenirii complicaţiilor. De asemeni vom preciza mijloacele principale de realizare a igienei bucale ca periajul corect, clătirea gurii, spălăturile bucale, precum şi mijloacele secundare care presupun utilizarea stimulatorului gingival, a firului de mătase, a gumei de mestecat, a periilor dentare interproximale.

Educaţia sanitară trebuie condusă cu grijă la bolnavii care nu au mai fost purtători de aparate gnatoprotetice amovibile şi intensificată la cei cu eşecuri în antecedente, **convingând bolnavul** despre necesitatea tratamentului, **argumentând soluţia gnatoprotetică** şi insistând asupra avantajelor sale. Astfel, aceasta se realizează cu sacrificiu minim de substanţă dentară, permite o igienizare şi o transmitere armonioasă a forţelor de presiune asupra suportului dento-parodontal şi muco-osos. Cu aceeaşi corectitudine cu care am prezentat **avantajele protezării**, vom informa bolnavul şi asupra **limitelor tratamentului gnatoprotetic**, evitând promisiunile inutile şi insistând asupra menţinerii stării de igienă buco-dentară şi după aplicarea aparatului gnatoprotetic amovibil. Insuficienta igienizare a cavităţii orale şi a aparatului, prin nişele ecologice create datorită alimentelor sub şeile aparatului gnatoprotetic sau a retenţionării acestora la nivelul conectorului principal, conectorului dentar sau la locul de aplicare a elementelor de

Scanned with OKEN Scanner

menţinere, sprijin şi stabilizare, favorizează apariţia cariei, a parodontopatiei şi a altor complicaţii.

De comun acord cu bolnavul, se va realiza în final **etapizarea tratamentului**, explicându-i-se acestuia că realizarea şi adaptarea în cavitatea bucală a unui aparat gnatoprotetic amovibil necesită o succesiune mai numeroasă de faze clinice şi tehnologice, decât la aplicarea unui aparat gnatoprotetic conjunct. În această perioadă, pacientul va beneficia de o protezare tranzitorie care să-i permită a-şi desfăşura funcţiile sistemului stomatognat şi activitatea socială în bune condiţii.

Pregătirea generală a organismului reprezintă o etapă deosebit de importantă, ştiut fiind faptul că buna receptare a aparatului gnatoprotetic este strâns legată de vitalitatea şi reactivitatea organismului şi de **starea sa generală**.

Sistemul stomatognat este un ansamblu de elemente aflate în legătură între ele în cadrul unei formaţiuni complexe şi relativ stabile, formaţiune ce se comportă ca un întreg cu proprietăţi şi funcţii proprii, distincte calitativ de proprietăţile elementelor componente. Aceste microsistem se subordonează macrosistemului (organismul uman), stabilind cu acesta corelaţii morfologice şi funcţionale, influenţându-se reciproc. În acest, sens, un pacient sănătos clinic poate urma un tratament gnatoprotetic, în timp ce în cazul unuia cu starea generală alterată, este necesară reechilibrarea acesteia. Astfel starea generală poate fi afectată prin maladii acute care temporizează tratamentul sau prin maladii cronice, unele ce nu afectează starea generală, fiind compatibile cu terapia gnatoprotetică, altele ce pot avea răsunet asupra cavităţii orale ca diabetul, afecţiunile hepatice, avitaminozele, etc. Bolile cronice decompensate temporizează tratamentul până la echilibrarea

Scanned with OKEN Scanner

constantelor biologice (glicemie, uree, tensiune arterială, etc.) şi refacerea homeostaziei generale, pe când afecţiunile compensate prin tratament de întreţinere aplicat de medicul specialist trebuie urmărite de medicul stomatolog pe tot parcursul tratamentului gnatoprotetic, în privinţa corectitudinii aplicării prescripţiei medicale.

În general, bolnavii care vor fi protezaţi prin aparate gnatoprotetice mobilizabile, sunt persoane între vârsta a - II-a şi a - III-a , când aplicarea unui asemenea aparat se asociază uneori cu o stare de decădere biologică a organismului, astfel încât **pregătirea psihică**, este deosebit de importantă. Medicul stomatolog va trebui să caute cele mai eficace metode de influenţare pozitivă a pacientului şi de redare a unor condiţii psihice optime faţă de terapia mobilizabilă. Toate acestea, vor trebui raportate la situaţia clinică şi la experienţa bolnavului faţă de alţi medici, ştiută fiind opoziţia psihologică a subiecţilor faţă de terapia mobilizabilă. Bolnavii introvertiţi vor beneficia de o medicaţie psihoprotectivă asociată cu psihoterapia individuală şi eliminarea factorilor de stress. Pentru pacienţii extrovertiţi, alături de medicaţie şi psihoterapie, se impune fermitate în desfăşurarea tratamentului. Bolnavii trebuie cuceriţi prin calm, răbdare, blândeţe şi competenţă, numeroase fiind situaţiile clinice care demonstrează că o pregătire psihică adecvată face ca pacienţii sceptici iniţial, să se acomodeze uşor la terapia prin aparat gnatoprotetic mobilizabil.

Pregătirea locală. Eficienţa tratamentului prin aparat gnatoprotetic mobilizabil este condiţionată de pregătirea prealabilă nespecifică şi specifică a câmpului protetic, condiţie importantă în realizarea unei restaurări gnatoprotetice cu rezultate superioare, curative şi profilactice. Prin aplicarea unor măsuri premergătoare protezării, se poate obţine o stabilitate

Scanned with OKEN Scanner

satisfăcătoare a elementelor câmpului protetic şi o interrelaţie aparat gnatoprotetic-câmp protetic, care să nu deranjeze şi să nu determine în timp, perturbări în troficitatea ţesuturilor orale.

Tratamentul preprotetic (nespecific)

Tratamentul nespecific recurge la o serie de intervenţii în scopul asanării cavităţii orale şi reechilibrării sistemului stomatognat. Este obligatoriu ca aceste pregătiri să se efectueze înaintea tratamentului gnatoprotetic, ba chiar se recomandă temporizarea tratamentului definitiv (în cadrul conceptului terapiei temporizate), până la vindecarea completă şi stabilizarea câmpului protetic prin cicatrizare. Ele rezolvă problemele generale de pregătire a câmpului protetic, dar pentru o bună reuşită vor trebui să se adreseze atât suportului dento-parodontal şi muco-osos, cât şi fenomenelor disfuncţionale ale sistemului stomatognat.

Tratamentul odontal ce se efectuează în cadrul terapiei nespecfice, are în vedere în primul rând îndepărtarea tartrului dentar şi o igienizare perfectă a cavităţii orale. Asocierea tartrului cu aplicarea unui croşet, va duce in mod inevitabil la pierderea în scurt timp a dintelui. Tratamentul corect al cariilor simple, al cariilor profunde, afecţiunilor pulpare şi gangrenei simple, va constitui un alt obiectiv ce va sta în atenţia medicului curant. De asemeni, vor fi înlocuite obturaţiile defectuoase cu obturaţii corecte sau incrustaţii şi se va încerca recuperarea resturilor radiculare în vederea realizării unor aparate gnatoprotetice tip over-lay. Dinţii care au generat complicaţii infecţioase, care întreţin procese inflamatorii, cei cu o mobilitate crescută sau foarte înclinaţi vor fi extraşi cu sacrificiu minim de substanţă osoasă, netezirea osului şi sutură, pentru a asigura un suport adecvat şeilor aparatului gnatoprotetic.

Scanned with OKEN Scanner

Tratamentul parodontal trebuie să preceadă orice restaurare gnatoprotetică, în scopul redării sănătăţii ţesuturilor parodontale a dinţilor restanţă şi în special a dinţilor stâlpi. Fenomenele inflamatorii cantenate la nivelul parodonţiului marginal vor trebui reduse până la normalizarea stării parodontale, deoarece aplicarea unui aparat gnatoprotetic mobilizabil poate constitui un iritant mecanic, care se supraadaugă celor existenţi, agravând şi mai mult fenomenele de la acest nivel. Pe de altă parte, un suport dento-parodontal sănătos, ne permite o plasare şi o conformare corespunzătoare a conectorului principal şi secundar ai aparatului, contribuind astfel la menţinerea stării de sănătate a parodonţiului. Tratamentul parodontal cuprinde o succesiune de manopererereprezentate prin detartraj minuţios, tratament antiinflamator şi eliminarea altor factori de iritaţie cum ar fi obturaţii debordante, microproteze cu morfologie şi adaptare deficitară, absenţa punctelor de contact. Tratamentul medical şi chirurgical de eliminare a pungilor parodontale prin chiuretaj parodontal, gingivectomie, operaţii cu lambou, încheie cortegiul manoperelor care trebuie executate în vederea obţinerii unui parodonţiu marginal sănătos şi stabilizat.

Mucoasa cavităţii orale în general şi cea a câmpului protetic în mod special, poate fi sediul unor fenomene inflamatorii, proliferative sau ucerative, care netratate, prin aplicarea unui aparat gnatoprotetic se pot acentua alterând starea generală şi locală a bolnavului şi compromite tratamentul instituit. De aceea, depistarea acestora prin examen clinic corect este absolut obligatorie în vederea aplicării unui tratament corespunzător. Astfel se va institui un tratament general de fortificare a organismului prin vitamino-terapie, aport nutritiv bogat în proteine, vitamine şi săruri minerale, regim de viaţă

Scanned with OKEN Scanner

echilibrat şi un tratament local, prin utilizarea unor soluţii antiseptice şi medicamentoase.

Suportul osos al câmpului protetic, poate prezenta o serie de procese infecţioase, localizate mai frecvent la mandibulă decât la maxilar, datoritã diferenţelor anatomice dintre cele două oase. Astfel, osteita corticalei osoase, osteita alveolară, focarele periapicale sau de osteomielită, sunt tot atâtea afecţiuni care necesită un tratament general şi local susţinut până la vindecarea definitivă, înaintea instituirii unui tratament gnatoprotetic.

Un aspect deosebit de important în cadrul tratamentului preprotetic îl constituie necesitatea îndepărtării aparatelor gnatoprotetice incorect concepute şi realizate (figura 2.1).



Fig. 2.1

La nivelul sistemului stomatognat există un echilibru morfo-funcţional între articulaţia temporo-mandibulară, arcadele dentare, parodonţiu şi sistemul neuromuscular aferent, precum şi între acestea şi metabolismul general al organismului şi activitatea nervoasă superioară. Ruperea acestor echilibre are drept consecinţă instalarea **sindromului disfuncţional al sistemului stomatognat**. Astfel, malocluzia sau ocluzia trau-

matogenă, când depăşeşte puterea de adaptare a articulaţiei temporo-mandibulare, a parodonţiului şi a sistemului neuro-muscular, duce la instalarea unor dezechilibre la nivelul uneia sau mai multor verigi ale sistemului, necesitând intervenţia medicului printr-un tratament de reechilibrare a ocluziei. Acesta urmăreşte:

- crearea unui relief ocluzal armonios, care să permită deblocarea mişcărilor mandibulare,
- transmiterea optimă a forţelor de ocluzie,
- distribuirea optimă a punctelor de contact în relaţie centrică şi intercuspidare maximă,
- refacerea echilibrului morfologic al dinţilor,
- realizarea unei ocluzii dinamice netraumatizante care să permită glisarea liberă a mandibulei de la relaţia centrică la intercuspidarea maximă, precum şi în protruzie şi lateralitate,
- o funcţionalitate articulară şi musculară optimă.

În cadrul disfuncţiilor sistemului stomatognat poziţiile fundamentale ale mandibulei sunt deseori influenţate, ca urmare a modificărilor patologice apărute la nivelul articulaţiei temporo-mandibulare, a muşchilor mobilizatori sau a raporturilor de ocluzie. Fiind deviată de la poziţia sa normală, mandibula suportă deplasări complexe în plan sagital, frontal şi orizontal, prin translaţie, rotaţie şi basculare. Terapia de repoziţionare mandibulo-craniană corectă, constituie unul din scopurile majore ale tratamentului disfuncţiilor sistemului stomatognat.

Conform teoriilor moderne, s-ar părea că **muşchii sistemului stomatognat** sunt incriminaţi, în marea majoritate a cazurilor, în producerea disfuncţiilor sistemului stomatognat

Scanned with OKEN Scanner

prin necoordonarea contracţiei musculare, oboseală, spasm muscular, dureri însoţite de tulburări de irigare.

Articulaţia temporo-mandibulară reprezintă unul din elementele sistemului stomatognat afectat cel mai frecvent în cadrul sistemului disfuncţional, simptomatologia apărută la acest nivel fiind deosebit de complexă, manifestându-se prin dureri articulare. cracmente şi crepitaţii, salt articular, devierea statică sau inamică a mandibulei, subluxaţie, limitarea deschiderii gurii sau chiar blocaj articular.

Tratamentul disfuncţiilor sistemului stomatognat este deosebit de complex şi important de apliçat, înaintea oricărei alte terapii locale, deoarece în raport cu acesată redresare modificăm şi tentativa de proiect de plan de tratament.

Tratament proprotetic (specific)

Tratamentul proprotetic urmăreşte pregătirea clinică a elementelor câmpului protetic, astfel încât tratamentul gnatoprotetic să poată fi instituit în cele mai bune condiţii. Tratamentul specific cuprinde intervenţii necesare în vederea modificării morfologiei câmpului protetic, pentru obţinerea unor condiţii favorabile de menţinere, sprijin şi stabilizare a aparatului gnatoprotetic, a unui ax de inserţie optim şi a unui confort maxim pentru bolnav. Trebuie avut în vedere că de calitatea acestor tratamente depinde restaurarea morfofuncţionalităţii sistemului stomatognat. Algoritmul tratamentului specific, cuprinde intervenţii asupra suportului dento-parodontal şi asupra suportului muco-osos.

Intervenţiile asupra parodonţiului marginal urmăresc armonizarea coletelor dentare prin gingivectomii, gingivoplastii sau gingivoalveoplastii, precum şi intervenţii asupra inserţiilor mobile din vecinătatea parodonţiului marginal:

Scanned with OKEN Scanner

- frenoplastiile şi frenectomiile au un rol profilactic pentru parodonţiu, deoarece frenurile labiale scurte şi plicile alveolo-jugale inserate în imediata apropiere a marginii libere a gingiei, nu permit o igienizare corectă favorizând acumularea plăcii bacteriene, iar pe de altă parte, în timpul exercitării funicţiilor sistemului stomatognat, produc tracţiuni directe dezinserând epiteliul gingival de suprafeţele dentare şi determinând osteoliză marginală.
- eliberarea vestibulului bucal are rolul de a permite traversarea acestuia de conectorii principali sau secundari, creând totodată spaţiu pentru marginile şeilor protetice.
- în cazul dinţilor parodontotici se poate realiza contenţia acestora prin solidarizare cu aparate gnatoprotetice conjuncte cu elemente succesive sau prin aparate gnatoprotetice conjuncte care rezolvă totodată şi problema unor breşe mai reduse. Solidarizarea dinţilor restanţi poate fi realizată şi în scop profilactic prevenind suprasolicitarea acestora (figura 2.2). Astfel prin aplicarea unui aparat gnatoprotetic pe mai mulţi dinţi monoradiculari, îi transformăm într-un sistem pluriradicular cu o mai bună rezistenţă şi stabilitate la forţele de solicitare. Aparatul gnatoprotetic conjunct poate prezenta elemente de imbricare cu aparatul gnatoprotetic mobilizabil, realizând astfel un ansamblu gnatoprotetic composit.

Dintre intervenţiile practicate asupra dinţilor restanţi amintim în primul rând **reshaparea coronară**. Acest tip de intervenţie este recomandată de unii autori, în scopul decuspidării dinţilor restanţi în vederea protejării acestora

Scanned with OKEN Scanner



Fig. 2.2

împotriva forţelor paraaxiale rezultate din descompunerea forţelor de impact pe planurile cuspidiene. Din experienţa Clinicii de Protetică dentară din Iaşi, rezultă că decuspidarea nu-şi justifică utilitatea deoarece scade eficienţa masticatorie, astfel încât pentru obţinerea unei masticaţii corespunzătoare, vor fi necesare forţe suplimentare care să compenseze aplatizarea suprafeţelor ocluzale.

Reshaparea coronară este recomandată şi în cazul remodelării feţelor laterale ale dinţilor restanţi , atunci când acestea sunt foarte retentive sau când datorită migrărilor dentare spre spaţiul edentat, împiedică inserţia şi dezinserţia aparatului gnatoprotetic mobilizabil. În cazul dinţilor extruzaţi, care depăşesc cu mult planul de ocluzie, se impune **amputarea coronară** , însoţită sau nu de gingivoalveoloplastie.

Tratamentul ortodontic poate fi utilizat şi la adult, cu oarecare rezervve, pentru redresarea dinţilor migraţi orizontal, datorită edentaţiei, sau a dinţilor migraţi secundar, în urma asocierii parodontopatiei marginale cronice cu edentaţia parţială, cum este cazul desfacerii în evantai a grupului frontal maxilo-

Scanned with OKEN Scanner

mandibular şi apariţia de treme şi diasteme. Pentru redresarea dinţilor parodontotici vor fi utilizate forţe ortodontice mai reduse, având în vedere şi implantarea mai deficitară a acestora. Dinţii care au suportat un tratament ortodontic trebuie solidarizaţi pentru protejare, pentru a nu reveni la poziţia iniţială, mai ales atunci când vor suporta şi acţiunea unor elemente de menţinere, spijin şi stabilizare. În general tratamentul ortodontic trebuie să utilizeze mijloace şi metode simple, fiind mai greu acceptat de adult datorită dificultăţilor de acomodare şi inserţie socială.

O altă intervenţie care priveşte dinţii restanţi este şi **pregătirea acestora în vederea aplicării elementelor de menţinere, sprijin şi stabilizare.**

Pentru obţinerea retenţiei la dinţii ce nu prezintă convexităţi favorabile, se va proceda la crearea de fosete, fie direct în smalţ, fie la nivelul unor microprotezede înveliş ce vor fi aplicate pe aceştia. În acelaşi scop pot fi realizate pe dinţii suport microproteze care poartă convexităţi.

În vederea realizării spijinului dento-parodontal se pot realiza lăcaşuri în smalţ sau la nivelul unor microproteze. În zonal laterală spijinul se va plasa intercuspidian, mezial şi distal, rareori lateral sau vestibular. Dinţii limitrofi edentaţiei terminale vor suporta plasarea unui spijin situat întotdeauna mezial. La nivelul grupului frontal, sprijinul se poate realiza pur şi simplu supragingular sau prin prag supragingular sau gheruţe incizale. (figura 2.3)

De cele mai multe ori în cadrul terapiei gnatoprotetice va fi necesară pregătirea dinţilor prin preparare în vederea aplicării de microproteze sau de elemente reconstitutive în cadrul unor punţi oarbe sau în cadrul protezării mixte sau composite. Preparaţiile se vor efectua obişnuit ca pentru orice microproteză.

Scanned with OKEN Scanner



Fig. 23

de înveliş. Fac excepţie dinţii din zona laterală care vor necesita o preparare mai accentuată a feţelor orale sau ocluzale în vederea realizării sprijinului la acest nivel şi dinţii din zona frontală la nivelul cărora se vor realiza praguri supracingulare sau se vor plasa gheruţe incizale.

Pentru îmbunătăţirea menţinerii sprijinului şi stabilizării aparatelor gnatoprotetice amovibile, se utilizează, în ultima vreme din ce în ce mai mult, **elemente speciale** care necesită o pregătire mai aparte a dinţilor suport. Astfel coroana telescop impune devitalizarea dintelui şi consolidarea coroanei prin dispozitive turnate. Pregătirea substructurii organice se realizează prin şlefuirea foarte accentuată în vederea obţinerii pe faţa ocluzală a spaţiului necesar grosimii capei cementate şi a coroanei telescop propriu-zise. Aceasta duce la scurtarea înălţimii verticale a substructurii organice din care cauză forţa de retenţie scade. Pentru a favoriza apariţia fricţiunii, feţele laterale ale bontului trebuie să fie cât mai paralele iar plasarea

Scanned with OKEN Scanner

pragului se va realiza subgingival vestibular şi juxtagingival oral, după cum pragul de întâlnire dintre marginea cervicală a capei şi cea a coroanei telescop nu se va plasa niciodată subgingival; Utilizarea **telescopării radiculare** impune o pregătire asemănătoare microprotezelor tip Richmond, dar cu suprafeţe de secţiune realizate orizontal. Lăcaşul radicular trebuie realizat mult mai larg pentru a permite adăpostirea tecii cementate în canal, în care culisează pivoul despicat şi arcuit.

Utilizarea **coroanei Steiger** necesită prepararea substructurii organice ca pentru microproteza turnată, dar cu două şanţuri adânci cu muchii rotunjite, pentru culisare şi pregătirea unei trepte ocluzale în locul cuspidului oral care se desfiinţează.

Pentru folosirea **culiselor extracoronare**, prepararea este identică ca pentru microprotezele turnate, în timp ce pentru **culisele intracoronare** este necesară prepararea unei cavităţi de inlay cu o foarte bună retenţie, ce va susţine matricea culisei intracoronare. În cazul prezenţei unei microproteze de înveliş care va susţine matricea intracoronară solidară la scheletul metalic, prepararea se va face sub forma unei casete neretentive ocluzal şi spre edentaţie.

Coroana Kelly necesită amputare coronară, suprafaţă de secţiune orizontală şi un lăcaş radioular. Există uneori obişnuinţa de a prepara substructura organică în acoperiş de casă, cu dublu versant înfundat subgingival sau măcar pe faţa vestibulară, pentru a da elementului fizionomic dimensiuni normale.

Dispozitivul Dolder necesită amputarea coronară şi prepararea lăcaşelor radiculare, după cum utilizarea **barei Gilmore**, nu necesită amputare coronară ci doar prepararea substructurii organice ca pentru microproteze de înveliş (figura 2.4).

Scanned with OKEN Scanner

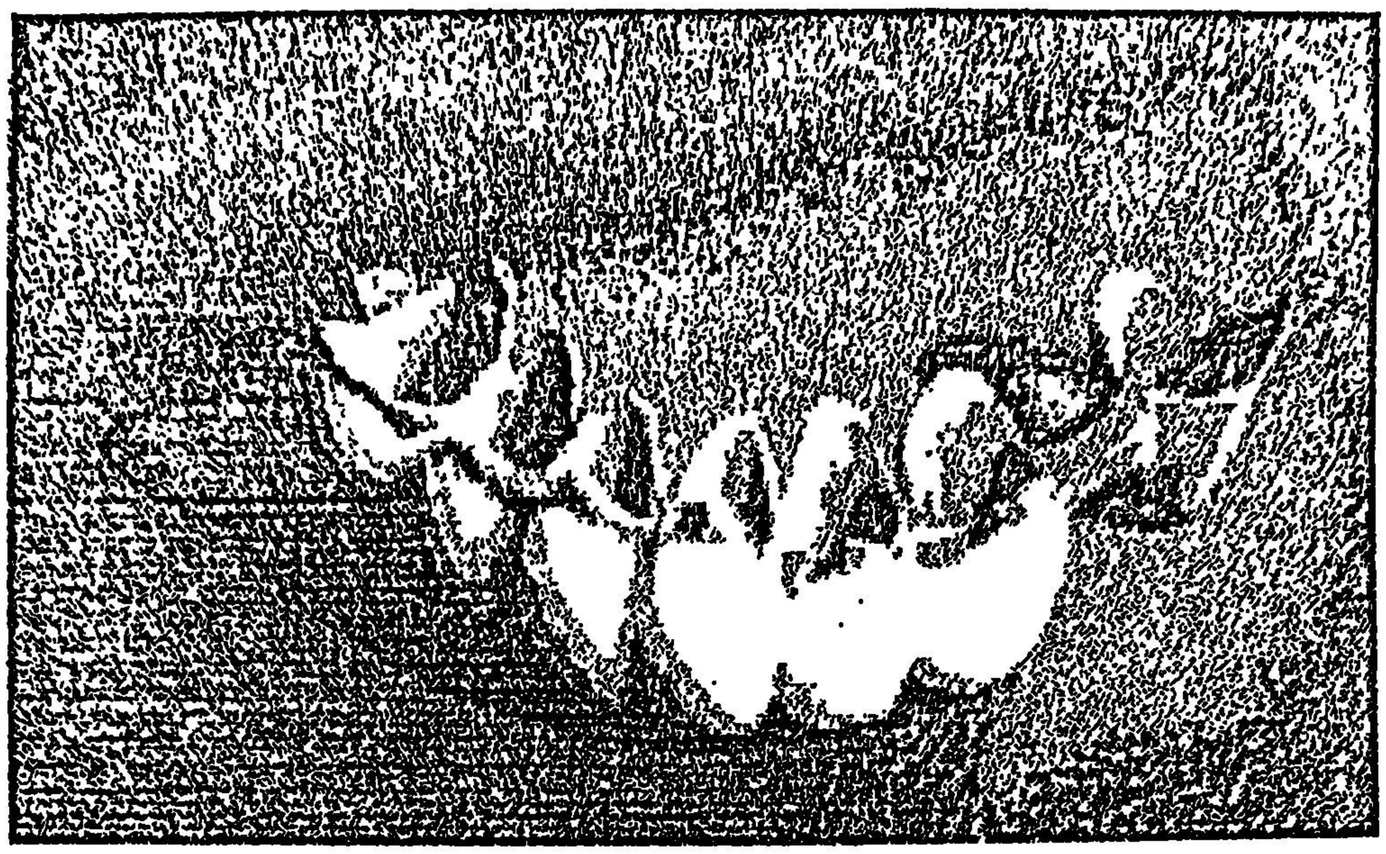

Fig. 2.4

În cadrul tratamentului specific o atenţie deosebită va fi acordată şi **suportului muco-osos**, care va beneficia atât de o **pregătire recuperatorie şi balneofizioterapică** cât şi de o **pregătire chirurgicală.**

Prin **pregătirea chirurgicală a mucoasei** vom urmări efectuarea unor intervenţii asupra frenurilor labiale hipertrofice sau inserate în apropierea muchiei crestei, asupra bridelor cicatriciale de la nivelul vestibulului bucal, frenului lingual cu inserţie largă şi aproape de muchia crestei sau a unor zone de mucoasă hipertrofică şi hiperplazică.

Pregătirea chirurgicală a suportului osos va consta în rezecţii de torus palatin sau mandibular, de tuberozităţi retentive sau plonjante, sau în regularizarea reliefului crestei edentate in caz de spiculi osoşi unici sau multipli (figura 2.5).

Tratamentul de recuperare şi balniofizioterapie orală.

Acest tip de tratament trebuie să acopere, după caz, etapa pre şi proprotetică, etapa protetică şi va fi continuat şi în cursul tratamentului postprotetic; urmărindu-se ca prin proceduri

Scanned with OKEN Scanner



Fig. 2.5

specifice, să se îmbunătăţească şi să se menţină starea de sănătate a suportului dento-parodontal şi muco-osos şi prin aceasta homeostazia la nivelul sistemului stomatognat.

Astfel pentru îmbunătăţirea circulaţiei locale şi eliminarea unor produşi toxici de la nivelul **parodonţiului marginal**, sunt indicate **duşurile bucale**, utilizând şi o serie de substanţe medicamentoase cu rol antiinflamator şi antiseptic, masajele gingivale (manual sau electrovibromasajul), după cum pentru protecţia **substructurilor organice** şi desensibilizarea acestora sunt folosite ionizările cu fluorură de sodiu, aminofluoruri, etc.

Asupra **suportului muco-osos** vom interveni prin utilizarea duşurilor bucale (alternant rece şi cald), a masajului manual şi electrovibromasajului, care să contribuie la o bună

Scanned with OKEN Scanner

irigare locală şi la o cheretinizare satisfăcătoare a mucoasei câmpului protetic.

Implantarea de electrozi la nivelul maxilarelor pentru favorizarea apoziţiei de calciu, atât post-extracţional cât şi în fazele tardive ale tratamentului, reprezintă alături de celelalte măsuri enumerate anterior, o metodă deosebit de eficientă de susţinere a suportului osos .

Kinezioterepia şi fizioterapia se folosesc în tratamentul tulburărilor disfuncţionale, în scopul obţinerii unei relaxări musculare mai pronunţate, pentru educarea unor tipare de mişcare mandibulară normală, în vederea asigurării unei funcţionalităţi articulare normale, a îndepărtării ticurilor şi parafuncţiilor.

Kinezioterapia se aplică prin prescrierea unor exerciţii de relaxare pentru grupele hipertone şi de tonifiere pentru grupele musculare hipotone, precum şi prin realizarea unor exerciţii de contracţie izotonică şi izometrică. Utilizarea miogimnasticii în subluxaţiile cronice recidivante, realizează atât fortifierea musculară cât şi limitarea conştientă a mişcărilor mandibulare. Masajul grupelor musculare contribuie la relaxarea musculară, dispariţia simptomelor dureroase, realizând o vasodilataţie locală cu drenarea produselor de catabolism acumulaţi în muşchii spastici.

Miomonitorizarea prin curenţi de forme şi intensităţi variate, realizează o încălzire profundă a muşchiului, urmată de vasodilataţie, cu dispariţia durerii şi spasmului. Concomitent se poate aplica **ionizarea cu substanţe calmante** ale durerii şi spasmului muscular.

Aplicarea de căldură locală, prin vasodilataţia pe care o produce, poate asigura o îmbunătăţire a circulaţiei locale, o relaxare musculară şi dispariţia fenomenelor dureroase articulare

Scanned with OKEN Scanner

şi musculare. Aceasta se poate realiza cu ajutorul sacilor de suspensie de siliciu, pentru încălziri superficiale, sau prin diatermie şi ultrasunete pentru încălziri profunde. Se mai poate utiliza iradierea prin infraroşii, precum şi aplicarea căldurii umede, cu ajutorul unui prosop umezit în apă fierbinte.

Terapia de repoziţionare mandibulo-craniană corectă, constituie unul din scopurile majore ale tratamentului disfuncţiilor sistemului stomatognat şi se poate obţine prin educarea tiparelor de dinamică mandibulară, stimulând memoria kinetică a bolnavului.

În timpul exercitării funcţiilor sistemului stomatognat pot apărea unele tulburări ale funcţiei masticatorii, fonetice, fizionomice şi de deglutiţie, astfel încât recuperarea funcţiilor perturbate va constitui un obiectiv ce va fi urmărit încă din etapa proprotetică, prin aplicarea protezării tranzitorii şi de urgenţă.

Protezarea tranzitorie şi de urgenţă

În urma preparării substructurilor organice prin îndepărtarea substanţei amelo-dentinare, se creează o cale de comunicare directă, între mediul intern şi cel extern, prin intermediul canaliculelor lui Tomes, favorizându-se pătrunderea florei microbiene spre camera pulpară. De asemeni, intervenţiile practicate asupra dinţilor restanţi încă din etapa proprotetică, pot duce la desfiinţarea stopurilor centrice şi a punctelor de contact proximal, favorizând migrarea dinţilor până la aplicarea tratamentului gnatoprotetic definitiv.

Desfiinţarea stopurilor centrice prin prepararea substructurilor organice, dezechilibrează ocluzia creând o adevărată disfuncţie terapeutică însoţită de modificarea relaţiilor mandibulo-craniene, subdimensionarea etajului inferior, tulburări musculare şi articulare.

Scanned with OKEN Scanner

Aceste complicaţii pot fi prevenite prin aplicarea **protezării tranzitorii şi de urgenţă**, urmărindu-se:

- protejarea mecanică a substructurilor organice,
- conservarea poziţiei dinţilor şi a relaţiilor intermaxilare de ocluzie,
- repoziţionarea mandibulo-craniană corectă prin redimensionarea etajului inferior ;
- cicatrizarea parodonţiului marginal, lezat în urma intervenţiilor practicate asupra dinţilor restanţi,
- dirijarea cicatrizării la nivelul crestelor edentate sau a ţesuturilor înconjurătoare asupra cărora s-au executat diverse intervenţii chirurgicale.

Există multiple modalităţi de aplicare a protezării tranzitorii şi de urgenţă, la îndemâna oricărui cabinet stomatologic.

Astfel, realizarea şi aplicarea unui aparat gnatoprotetic mobilizabil tranzitoriu, sub forma protezei de retenţie Kemenny cu miniconector acrilic, pe lângă avantajul unei bune igienizări, atât a aparatului cât şi a spaţiului protetic, permite şi o bună cicatrizare a plăgii alveolare.

Utilizarea aparatelor gnatoprotetice acrilice mobile, în protezarea tranzitorie, are rolul de a asigura o poziţie mandibulocraniană corectă şi un plan de ocluzie provizoriu, dar echilibrat, prefigurând planul şi relieful ocluzal definitiv.

Aparatele gnatoprotetice tranzitorii fixe, realizate după tehnica Scutan, îşi găsesc tot mai frecvent utilizarea, nu numai în edentaţiile frontale pentru efectul lor fizionomic, dar mai ales în zonele laterale, unde scoaterea din ocluzie prin prepararea substructurilor organice, poate accentua unele basculări şi malrelaţii mandibulare.

Utilizarea aparatelor gnatoprotetice acrilice mobilizabile, concomitent cu cele fixe realizate prin tehnica Scutan, este o

Scanned with OKEN Scanner

altă modalitate de protezare tranzitorie şi de urgenţă, care poate realiza în întregime obiectivele propuse.

Edentaţia parţială reprezintă o urgenţă de primă importanţă în afecţiunile sistemului stomatognat. Orice absenţă dentară reprezintă o urgenţă cu răsunet asupra întregului sistem stomatognat. În scopul rezolvării urgente a acestei situaţii utilizarea aparatelor gnatoprotetice acrilice mobilizabile reprezintă soluţia de cea mai largă utilitate până la realizarea tratamentului definitiv.

În urma celor expuse mai sus putem conchide că, **protezarea tranzitorie şi de urgenţă este obligatorie şi necesară**, asigurând condiţionarea ţesuturilor, repoziţionarea mandibulo-craniană corectă, dispariţia simptomelor disfuncţionale, ne orientează asupra soluţiei gnatoprotetice definitive şi ajută bolnavul să-şi continue funcţiile perturbate prin edentaţie, permiţându-i şi o inserţie socială mai uşoară.

Scanned with OKEN Scanner

CAPITOLUL III

INDICAŢIILE UTILIZĂRII ELEMENTELOR DE MENŢINERE ŞI STABILIZARE ŞI REGULI DE APLICARE ALE ACESTORA

Elementele de menţinere, sprijin şi stabilizare asigură contactul permanent al aparatului scheletizat cu cîmpul protetic, atât static cât şi în timpul exercitării funcţiilor sistemului stomatognat.

Succesul trasării acestora şi al aplicării aparatelor scheletizate depinde de doi factori:

- conturul dintelui suport, astfel încât porţiunile rigide ale croşetului să fie plasate în zona de sprijin, iar extremitatea elastică în conul de retenţie;
- scheletul nu trebuie considerat ca un ansamblu de croşete, bare, şei care pot fi unite la întâmplare.

Pentru aplicarea corectă a elementelor de menţinere şi stabilizare, este necesară stabilirea axei de inserţie faţă de care se trasează linia ghid sau linia ecuatorului protetic.

Axa de inserţie este definită de către Mc Cracken ca direcţia de mişcare a protezei mobile de la contactul iniţial al părţilor ei rigide cu dinţii suport spre poziţia de repaus terminal, cu stabilirea stopurilor ocluzale şi a contactului dintre baza aparatului scheletizat şi ţesuturile câmpului protetic.

Iniţial, aceasta a fost aleasă intuitiv de către autorii francezi ca fiind verticală, perpendiculară pe planul de ocluzie al

Scanned with OKEN Scanner

modelului ce este înclinat antero- posterior la 30° faţă de orizontală. Deşi avantajele privind uşurinţa inserţiei şi dezinserţiei sunt certe, inconvenientele nu sunt mai puţin reale: necesitatea preparărilor inoportune şi abuzive în scopul obţinerii suprafeţelor paralele de ghidaj.

Acestea sunt de obicei proximale şi linguale, mai rar vestibulare şi permit plasarea elementelor rigide ale croşetului în treimea medie a dintelui suport şi obţinerea unei retenţii optime, precum şi conducerea în poziţia terminală a protezei fără apariţia de rezultante oblice, nocive. Când sunt plasate lingual, favorizează reciprocitatea croşetelor. Deşi obţinerea acestor suprafeţe paralele de ghidaj necesită sacrificiu de substanţă amelo-dentinară sănătoasă, nerealizarea coronoplastiilor determină eşecuri sigure.

Apare apoi concepţia lui Ackerman, conform căreia axa de inserţie a protezei este o axă rezultantă, o bisectoare a bisectoarelor axelor dinţilor limitrofi edentaţiei şi care vor susţine croşetele. Se determină astfel, de către tehnician în laborator, o axă de inserţie standard, pe baza unor norme rigide ce va comanda o linie ghid şi o plasare a croşetului fără a ţine cont de valorile extrinseci ale dinţilor suport, de toate informaţiile furnizate de examenul clinic şi paraclinic.

Următoarea etapă în evoluţia conceptuală a alegerii axei de inserţie este reprezentată de stabilirea acesteia de către medic în cabinet, urmată de trasarea cu ajutorul paralelografului a liniei ghid, ajutând tratamentul protetic să devină cât mai fiziologic. Paralelograful este un instrument deosebit de util în cabinetul stomatologic, special studiat pentru determinarea liniei de contact între dinte, pe de o parte şi un plan vertical solidar instrumentului, pe de altă parte. Există mai multe tipuri de paralelografe ce reflectă, fiecare în parte, concepţia inventatori-

Scanned with OKEN Scanner

lor lor, principiul de bază fiind acelaşi.

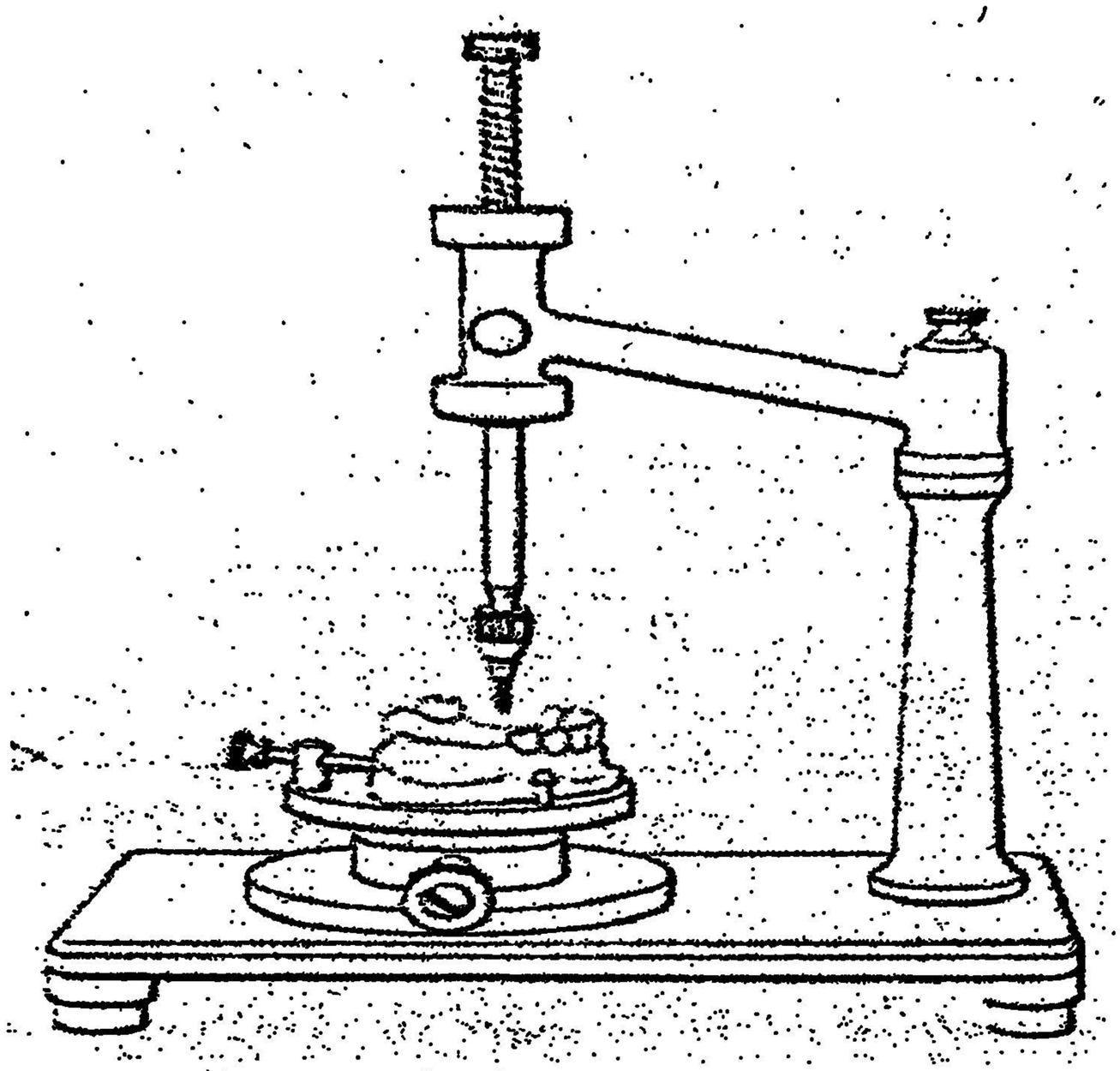

Fig.3.1

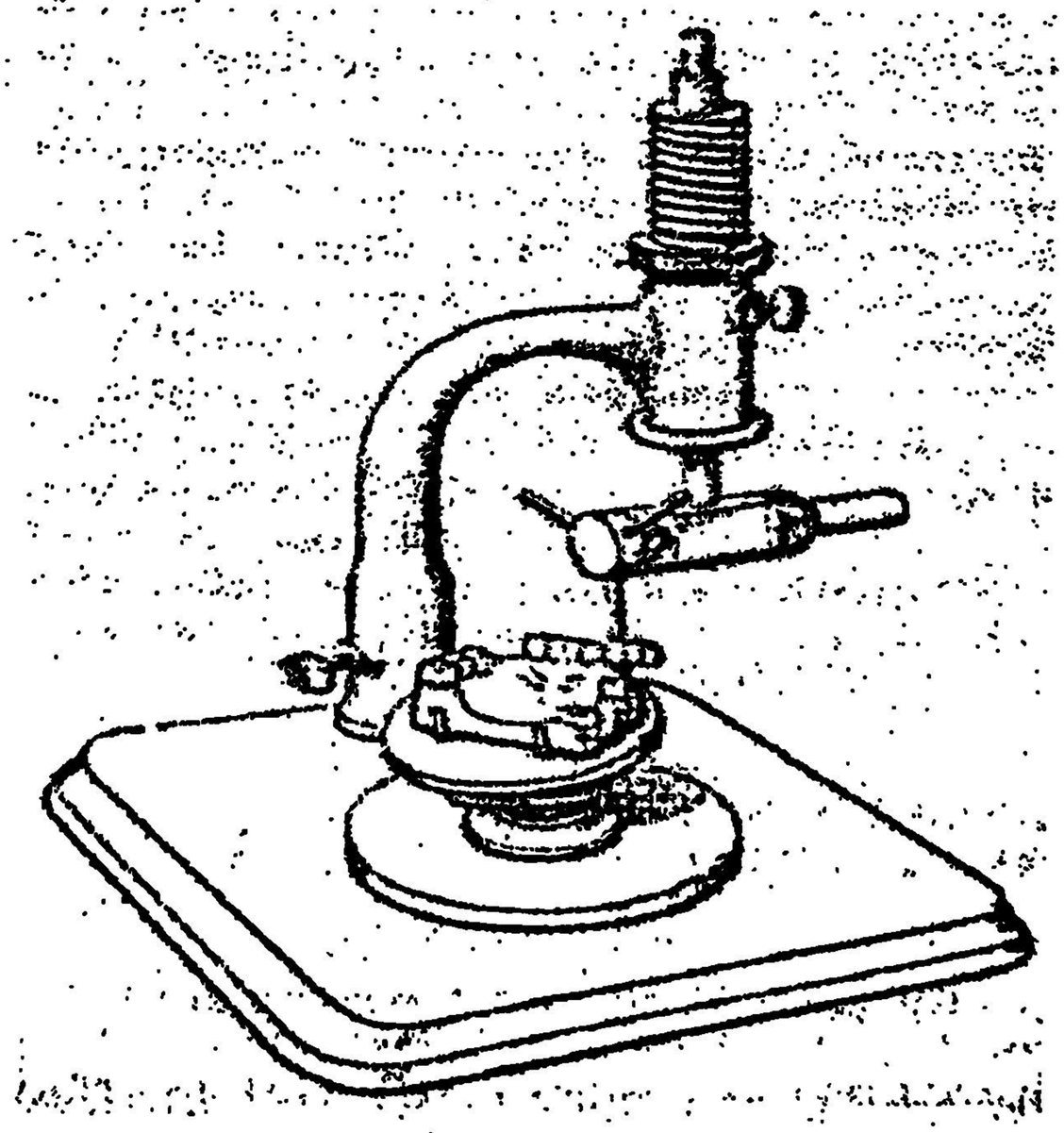

Fig.3.2

Scanned with OKEN Scanner

În figurile 3.1, 3.2, 3.3, 3.4 se pot observa: paralelograful Ney, Willis, Durallium, precum şi cel oferit de firma Kavo, aflat în dotarea Laboratorului de Tehnică Dentară al Universităţii Apollonia.

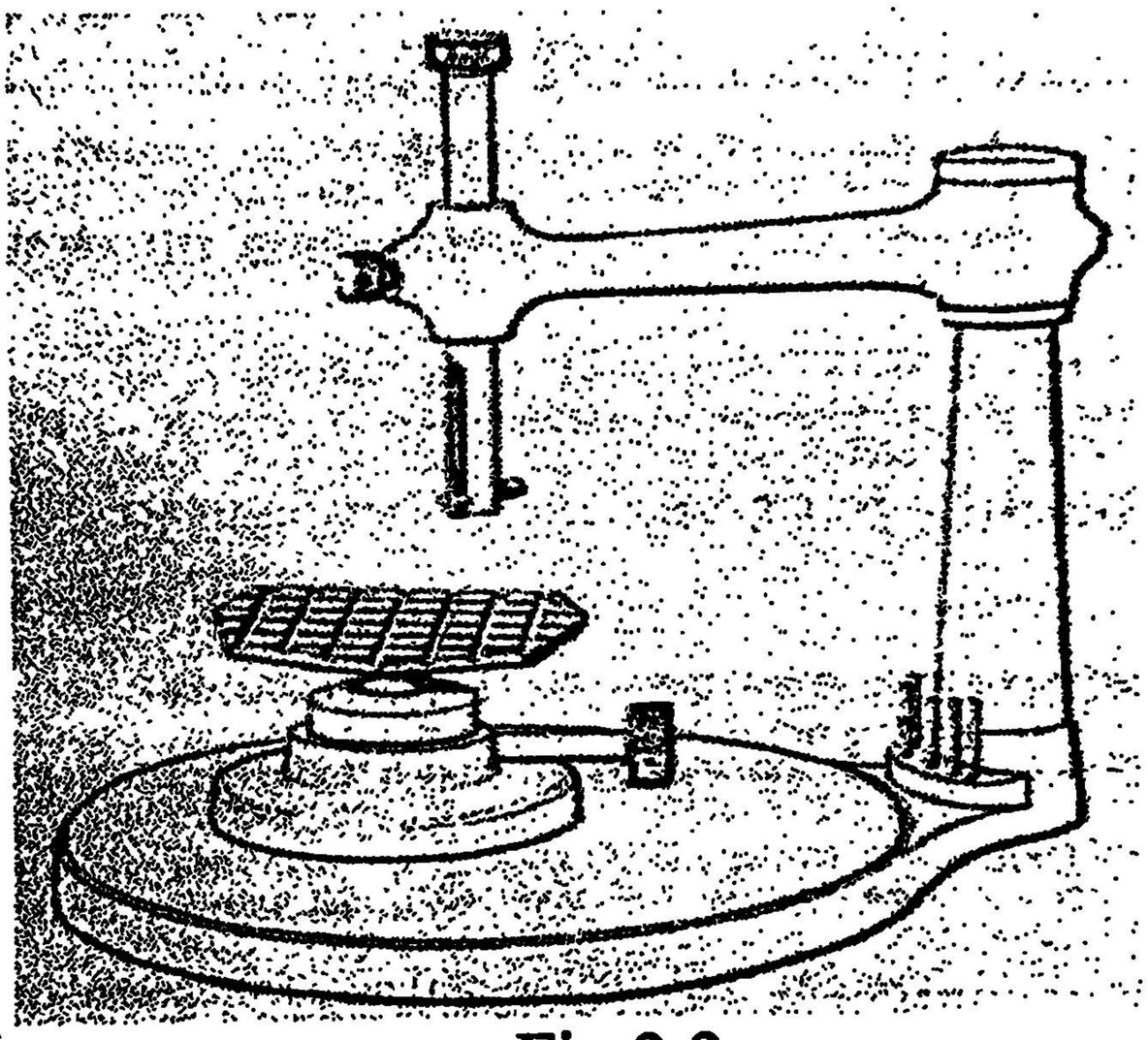

Fig.3.3



Fig.3.4

Scanned with OKEN Scanner

Datorită permanentelor îmbunătăţiri, au apărut, în următorul interval de timp, stressograful Ticonium, retentoscopul Saddle Lock, microanalizorul Austenal, dispozitivul Scribtometer, Tastodent, alături de paralelografele electronice Hudson, Character, etc.

Devine astfel posibilă înregistrarea ecuatorului protetic sau a liniei celui mai mare contur coronar al dintelui, pentru o poziţie bine determinată. Această linie nu depinde de conturul dintelui, ci numai de poziţia în care aceasta este orientată în raport cu tija purtătoare a minei de carbon. Înclinarea modelului în scopul modificării ecuatorului protetic şi a măririi zonelor de retenţie a dinţilor ce vor suporta croşete este actul fundamental al paralelografului(figura 3.5)



Fig.3.5

Scanned with OKEN Scanner

Analiza modelelor la paralelograf orientează clinicianul pentru pregătirea dinţilor suport(coronoplastii), în scopul aplicării elementelor de menţinere şi stabilizare, precum şi dacă este sau nu necesară acoperirea dinţilor suport, în funcţie de profunzimea preparaţiei. Aceste coronoplastii constau în:

- crearea lojelor pentru plasarea sprijinului ocluzal;
- realizarea suprafeţelor paralele de ghidaj pentru a găsi o axă de inserţie optimă, care să permită o stabilizare a protezei, fără a afecta dinţii suport, o retenţie optimă, o estetică satisfăcătoare, o inserţia fără acţiunea scoliodontică asupra ţesuturilor moi.

Concepţia americană consideră că axa de inserţie poate fi aleasă în funcţie de zonele de retenţie ale modelului, acesta putând fi înclinat în orice direcţie care să favorizeze raportul retenţie- sprijin, în timp ce tija înscriitoare a paralelografului rămâne verticală. Înclinarea modelului are un rol major, acela de economie tisulară şi trebuie să fie premeditată şi nu rezultantă. Un exemplu îl constituie figura 3.6.



Fig. 3.6

Scanned with OKEN Scanner

Se observă că alegerea axei de inserţie verticală, perpendiculară pe planul de ocluzie determină sacrificiul inutil al zonei haşurate, în scopul obţinerii de suprafeţe paralele de ghidaj, pe când înclinarea controlată a modelului conduce la obţinerea zonelor de ghidaj doar printr- un surfasaj.

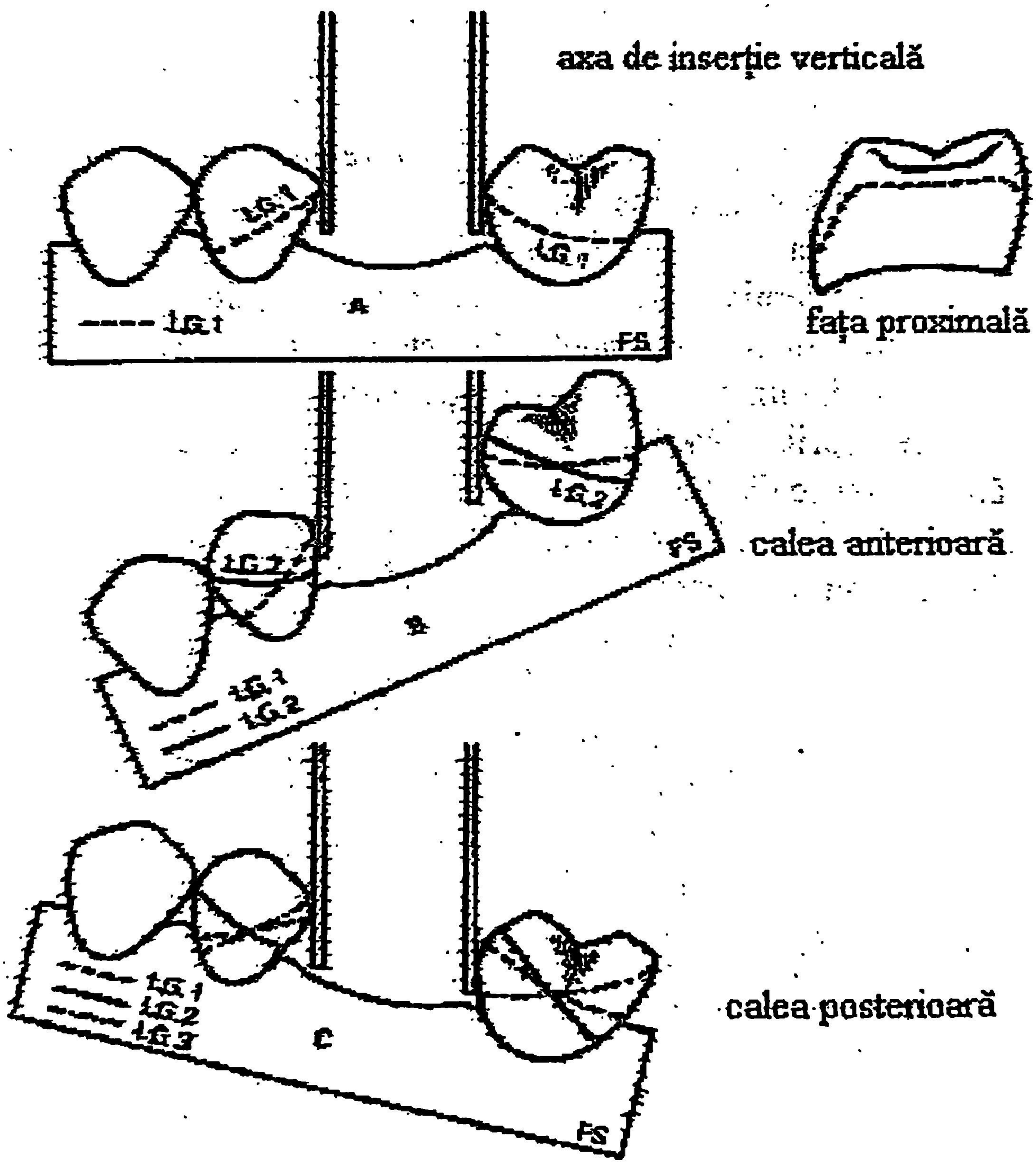

Fig. 3.7

Scanned with OKEN Scanner

Conform figurii 3.7a, alegerea [illegible] inserție perpendiculară pe planul de ocluzie determină linia ghid nr. 1. Pe dintele limitrof anterior edentației linia ghid este situată înalt pe fața distală și coboară oblic pe fața vestibulară, până în treimea gingivală mezială. Pe dintele limitrof posterior edentației linia ghid este situată înalt pe fața mezială, coborând oblic pe fața vestibulară spre treimea gingivală distală. Se remarcă, astfel că, zona de sprijin ocluzală limitrofă edentației (esențială pentru aplicarea croșetelor) este inexistentă. Aparatul gnato- protetic scheletizat realizat astfel ar putea îndeplini condițiile de retenție și stabilitate, dar cu consecințe nefaste asupra dinților suport. Pentru a evita aceste inconveniente se impune înclinarea modelului prin manipularea soclului paralelografului.

Multitudinea de direcții de înclinare ale modelului a fost grupată în calea anterioară, posterioară, laterală.

Calea anterioară(figura 3.7 **b**) arată că dinții anteriori ai modelului se găsesc sub planul orizontal Sebbah, 1983.

Linia ghid nr. 2 obținută astfel are următoarele caracteristici:

- pe premolar ea urcă de la nivelul treimii gingivale a feței distale spre treimea ocluzală a feței meziale, mărindu- se astfel suprafața de sprijin ocluzală, caz în care croșetul aplicat își va îndeplini funcția sa mecanică, fără să suprasolicite parodonțiul;
- pe molar, linia ghid direcționată oblic în jos spre distal crează condiții defavorabile pentru croșetele ce încercuiesc dintele dinspre fața mezială și condiții favorabile pentru cele ce abordează dintele pe fața distală.

Calea posterioară (figura 3.7 **c**) arată că regiunea molară a modelului este situată sub planul orizontal,

Scanned with OKEN Scanner

Linia ghid nr. 3 corespunzătoare acestei situații se caracterizează prin:

- traiectul descendent dinspre distal spre mezial pe molar determină obținerea unor suprafețe importante de sprijin
- pentru componentele rigide ale unui croşet care abordează dintele pe fața sa mezială. Acest croşet îndeplineşte condițiile bio- fizio- mecanice necesare pentru stabilizarea aparatului gnato- protetic scheletizat şi mai ales pentru protecția dintelui suport;
- pe fața distală a premolarului şi molarului condițiile sunt defavorabile.

Calea laterală (dreaptă sau stângă) se obține prin înclinarea soclului paralelografului astfel încât o hemiarcadă să fie situată sub planul orizontal.

În cazul înclinării spre dreapta , pe dinții de pe hemiarcada dreaptă linia ghid este situată la nivel ocluzal pe fața vestibulară şi aproape de marginea gingivală pe fața linguală. Se pot crea astfel zone retentive pe hemiarcada dreaptă, dar situația este nefavorabilă pe partea stângă.

Este important de subliniat, deci, că toate tentativele de modificare a orientării modelului prin înclinări sagitale, în scopul ameliorării condițiilor biofuncționale a unui anumit dinte suport, provoacă în mod automat condiții nefavorabile pe fața opusă a dintelui suport.

În acelaşi mod, înclinarea laterală a modelului determină condiții nefavorabile pe partea opusă înclinării.

Maria Chiru şi colaboratorii au propus alegerea axului de inserție prin realizarea proiecției în trei planuri ale spațiului. Pentru aceasta a fost imaginat un paralelograf de concepție proprie, prevăzut cu raportoare aşezate în cele trei planuri. Se măsoară înclinarea fiecărui dinte în cel puțin două planuri. Axa

Scanned with OKEN Scanner

de inserţie se obţine prin stabilirea înclinării medii faţă de înclinarea celor două axe.

Indiferent de concepţia ce a stat la baza alegerii axei de inserţie a protezei, ea serveşte la trasarea liniei ghid cu ajutorul paralelografului, precum şi la depistarea zonelor retentive ale modelului, la plasarea elementelor de retenţie şi sprijin, la necesitatea efectuării unor preparări preprotetice., etc.

Principii preliminare de analiză a modelelor la paralelograf

Înclinarea soclului paralelografului crează o zonă favorabilă de retenţie, dar aceasta este operaţională şi eficace numai în axul de inserţie şi dezinserţie indus de înclinare. Dificultatea constă în faptul că înclinarea ideală pentru obţinerea unei retenţii favorabile pe un anumit dinte poate crea zone de retenţie nesatisfăcătoare pentru un alt dinte suport De aceea este recomandabil ca analiza modelelor la paralelograf să înceapă întotdeauna cu căutarea liniei ghid indusă de poziţia orizontală a planului de ocluzie.

Având în vedere necesitatea economiei de ţesut amelo-dentinar, se pot întâlni două situaţii în momentul plasării tijei de reperaj pe feţele distale ale dinţilor limitrofi edentaţiei clasa I şi a II – a Kennedy (Sebbah, 1983):

- linia de ghidaj este corectă pe o faţă distală, dar pe partea opusă tija de reperaj nu ajunge în contact cu marginea gingivală, creînd un spaţiu înspre ocluzal ce impune reconstituirea protetică (figura 3.8, 3.9);
- dacă se reduce înclinarea sagitală a soclului în scopul realizării contactului tijei de reperaj cu toată faţa distală a dintelui limitrof de pe partea stângă, pe partea dreaptă este

Scanned with OKEN Scanner

necesară obținerea unui ... ural ... ...
preferată în special ... g 3.



Fig. 3.8

Fig. 3.9

Fig. 3.10

Fig. 3.11

În cazul unei edentații clasa I Kennedy se poate întîmpla ca fețele distale ale dinților limitrofi edentației să fie oblice de sus în jos și în sens mezio- distal (figura 3.12, 3.13). Astfel, pentru a obține un contact tangențial al tijei de reperaj cu fețele distale, ar fi necesară înclinarea posterioară a modelului (figura 3.14, 3.15), de altfel contraindicată. În această situație se indică reconstituirea protetică a celor doi dinți, adaptată axei de inserție induse prin calea anterioară.

Scanned with OKEN Scanner



Fig. 3.12



Fig. 3.13



Fig. 3.14



Fig. 3.15

Deasemenea, reconstituirile protetice sunt indicate în edentaţiile clasa a IV a Kennedy, când feţele proximale ale dinţilor limitrofi edentaţiei (premolari) sunt orientate oblic de sus în jos şi disto- mezial.

Etapele de analiză ale modelelor la paralelograf sunt reprezentate de :

- plasarea modelului pe soclul paralelografului astfel încât planul de ocluzie să fie aproximativ orizontal şi trasarea

Scanned with OKEN Scanner

liniei ghid orizontale, sub aceasta fiind regiunile destinate retenţiei;

- înclinarea anterioară sau posterioară a soclului, în funcţie de tipul edentaţiei, realizarea contactului tijei de reperaj cu feţele proximale ale dinţilor suport şi aprecierea zonelor paralele de ghidaj;
- conducerea tijei de reperaj în regiunile unde scheletul poate interfera cu creste osoase sau mucoase (faţa linguală a arcadei inferioare, tuberozităţi) şi corectarea, dacă este nevoie, a poziţiei soclului. În această etapă trebuie luate, adesea, decizii pentru intervenţii chirurgicale sau protetice, care nu păreau evidente la examenul clinic. De aici derivă importanţa prezenţei în scop diagnostic a paralelografului în mâinile clinicianului;
- înlocuirea tijei de reperaj cu mina de grafit şi trasarea liniei ghid pe dinţii suport, apreciind importanţa zonelor de sprijin;
- trasarea cu roşu a liniei ghid ideale situate la nivelul joncţiunii treimii medii cu treimea gingivală a dinţilor ce vor suporta croşete;
- haşurarea sectorului coronar limitat ocluzal de linia ghid determinată prin înclinarea soclului paralelogafului şi cervical de linia ghid ideală. Pe această zonă se va interveni (figura 3.17); Sebbah, 1983
- montarea din nou a tijei de reperaj şi realizarea contactului ei cu pereţii (drept, stâng şi posterior) soclului de gips şi materializarea cu creionul a axei de inserţie reţinute (figura 3.16);
- ameliorarea pe model a sectoarelor haşurate ;
- măsurarea gradului de retenţie(profunzimea retenţiei) cu ajutorul celor trei retenţiometre de 0,25mm, 0,50mm şi 0,75mm sau 0,33mm, 0,66mm şi 1mm şi verificarea

Scanned with OKEN Scanner

- obţinerii aceleeaşi valori a retenţiei pe dinţii suport(figura 3.18) ;
- prepararea pe dinţii de pe model a lojelor destinate sprijinului ocluzal;



Fig. 3.16

Scanned with OKEN Scanner

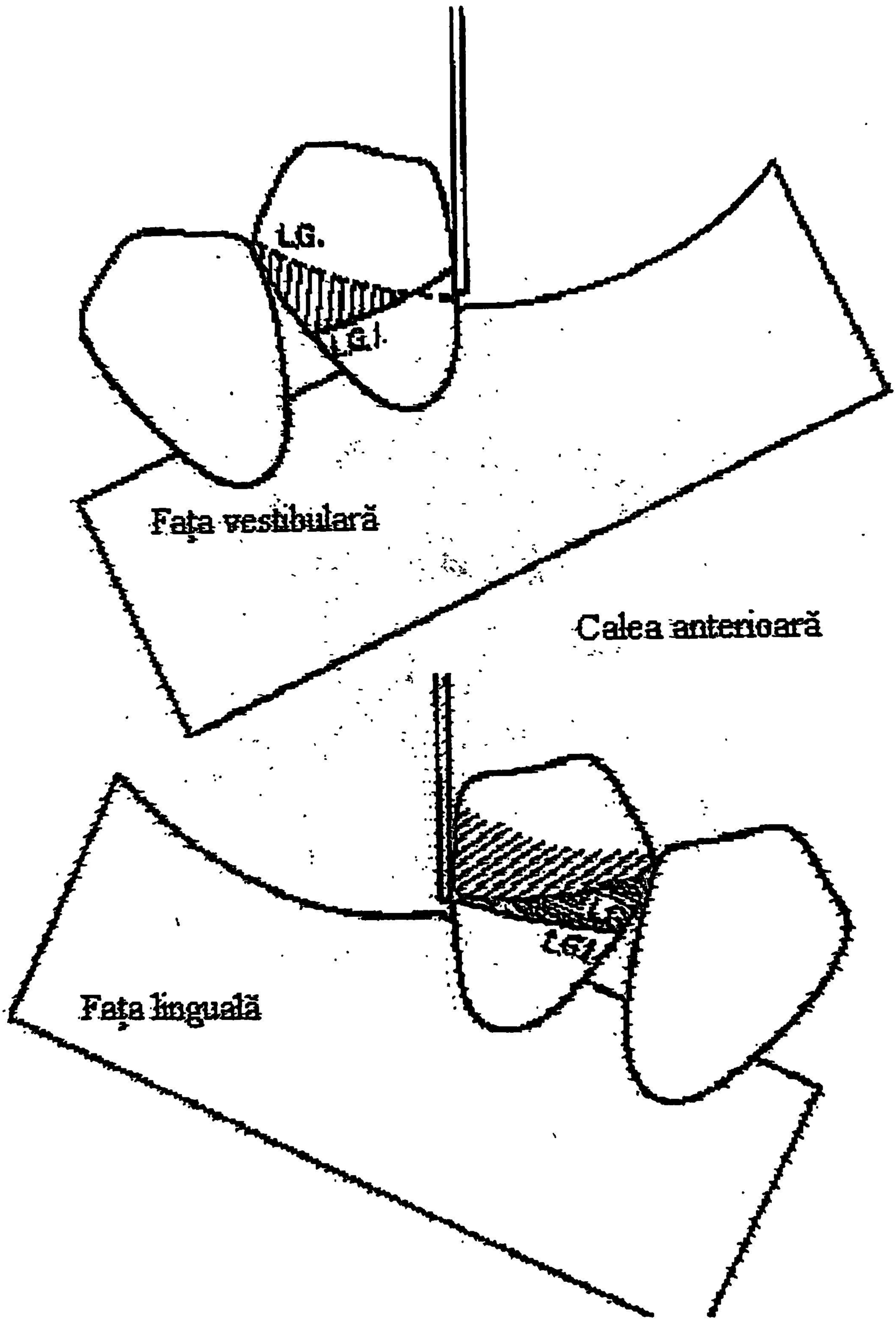

Fig.3.17

Scanned with OKEN Scanner

- prepararea în cavitatea orală cu modelul într- o mână şi turbina în cealaltă, cu freza orientată paralel cu axa de inserţie materializată pe pereţii soclului. După frezajul cu grijă al suprafeţelor indicate, se poate înregistra amprenta definitivă;
- reperarea şi transferul datelor pe modelul duplicat.

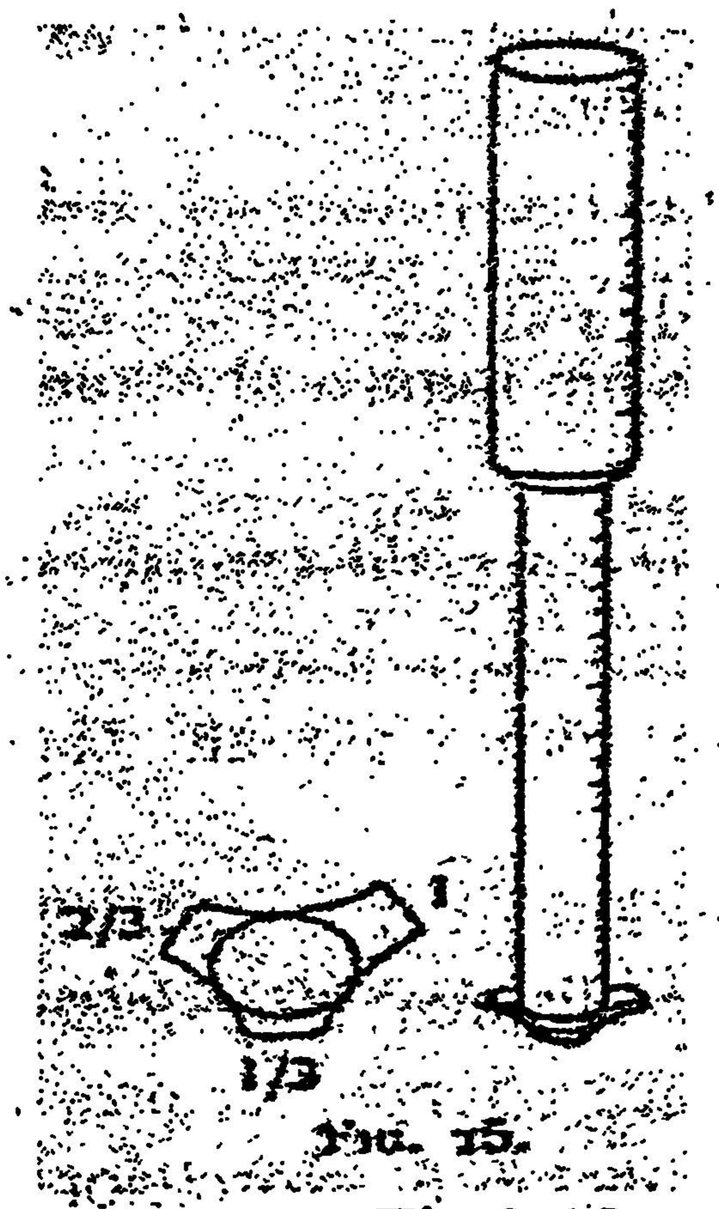

Fig 3.18

În afara analizei şi a pregătirii modelului funcţional în vederea duplicării, paralelograful este utilizat şi în alte scopuri tehnice:

- paralelizarea ştifturilor bonturilor mobile cu ajutorul unui dispozitiv special- accesoriu al paralelografului;
- pregătirea microprotezelor sau aparatelor gnato- protetice conjuncte în vederea aplicării corecte a elementelor de menţinere şi stabilizare. În acest scop se realizează pereţi orali şi feţe proximale paralele cu axul de inserţie al protezei. Pe machetele din ceară se acţionează cu spatule speciale sau

Scanned with OKEN Scanner

chiar cu freze. După turnare microprotezele sunt prelucrate la paralelografele obişnuite la care se fixează piese speciale sau sunt utilizate izoparalelometrele create special pentru frezări;

- realizarea de microproteze sau aparate gnato- protetice conjuncte speciale pentru aplicarea unor pinteni interni, braţe opozante sau lăcaşuri în care se vor solidariza matricele culiselor intracoronare;
- paralelizarea şi fixarea în poziţie corectă a diferitelor sisteme speciale cu ajutorul dispozitivelor universale de paralelizare sau a celor cu care sunt livrate aproape toate sistemele speciale;
- realizarea unor sisteme speciale (culise sau telescop) cu ajutorul unor dispozitive ce orientează, încă din faza de machetă, spre diverse forme ale ale capelor(conice sau cilindrice).

Orice croşet contribuie într- o anumită măsură la asigurarea funcţiilor cerute pentru realizarea cu succes a unui aparat scheletizat: sprijin, încercuire, retenţie, reciprocitate şi fixare.

Sprijinul este acea funcţie a croşetelor care se opune înfundării scheletului sub acţiunea forţelor ocluzale(figura 3.19).



Fig.3.19

Scanned with OKEN Scanner

Încercuirea este funcţia care tinde să suprime deplasarea scheletului în sens lateral (figura 3.20).

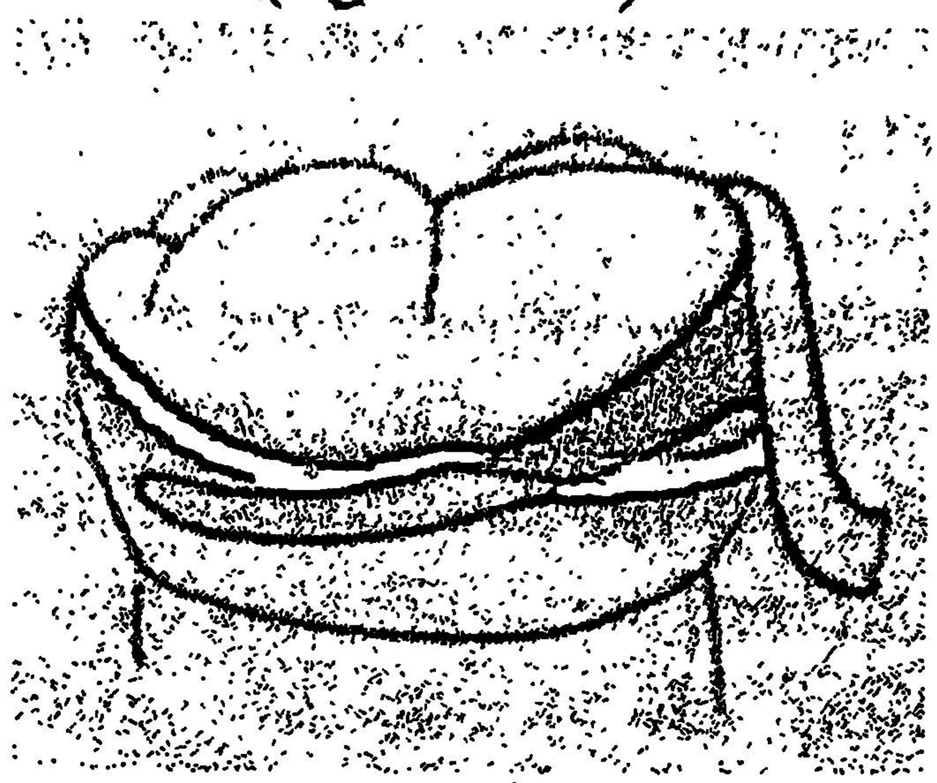

Fig.3.20

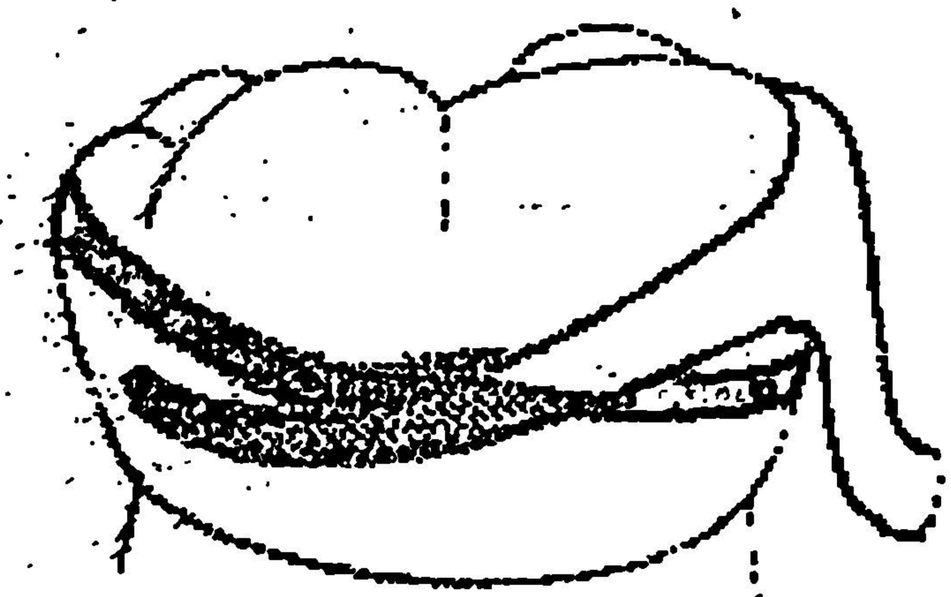

Fig.3.21

Retenţia este funcţia care menţine aparatul pe câmp, opunându-se mişcării acestuia(figura 3.21).

Deci, în funcţie de forma sa, un anume tip de croşet îşi aduce aportul , într- o măsură mai mare sau mai mică, la asigurarea celor trei funcţii. Este important de luat în consideraţie sprijinul, încercuirea şi retenţia cu care fiecare croşet contribuie la ansamblul scheletului. Dacă acesta este corect echilibrat, se poate spune că alegerea croşetului este bună.

Scanned with OKEN Scanner

Pentru a putea studia traseul unui croşet este necesar să- l considerăm ca fiind format din trei porţiuni ce asigură spijinul, încercuirea şi, respectiv retenţia(figura 3.22).

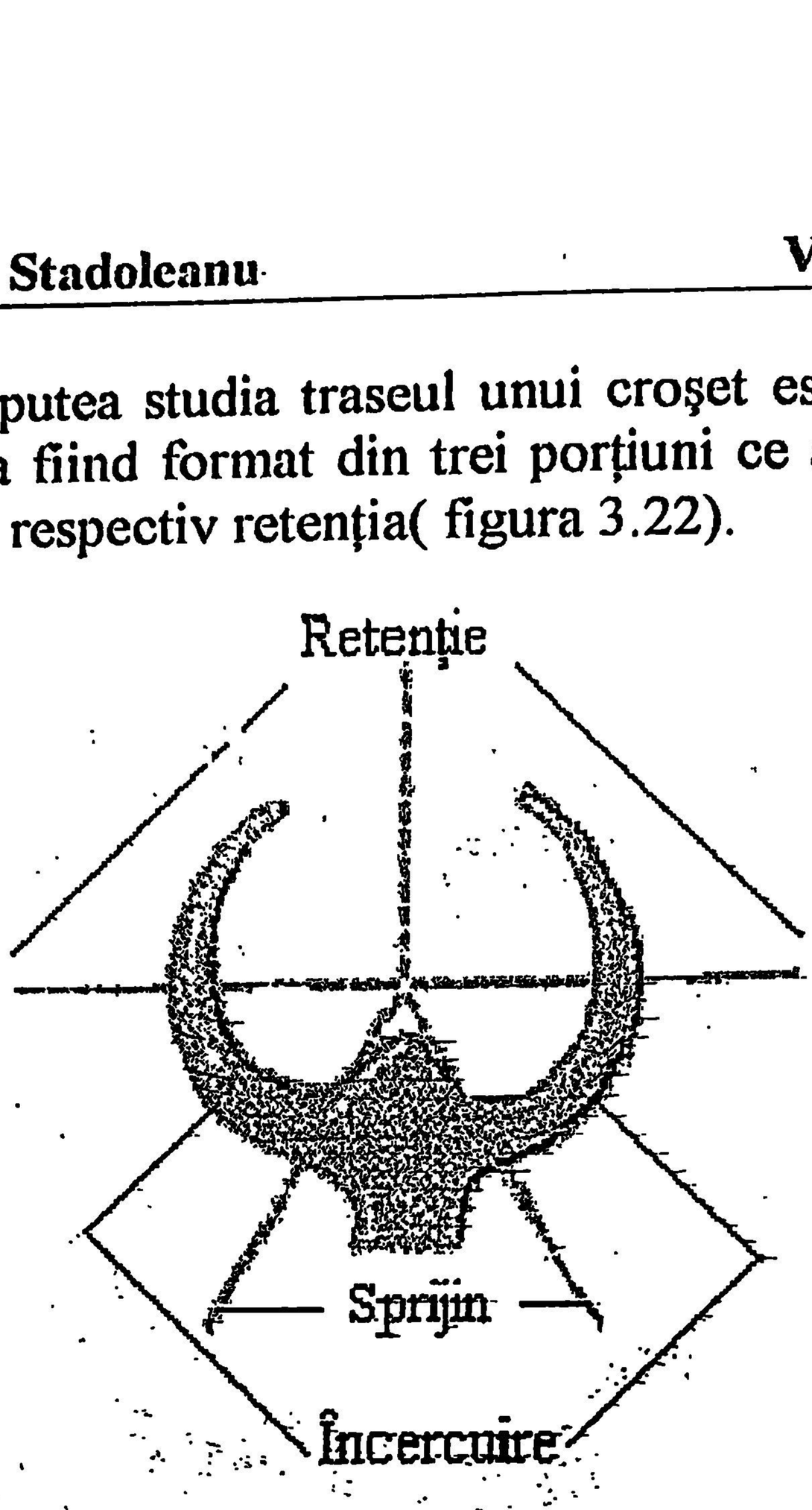

Fig.3.22.

Porţiunea croşetului vecină punctului de aplicare al lui, numită umăr, este, pe secţiune, mai groasă şi mai rigidă decât restul croşetului.

Urmează apoi debutul braţului croşetului care, chiar dacă are o grosime descrescătoare progresiv, este încă perfect rigidă. Această porţiune asigură încercuirea şi nu trebuie să ajungă în conul de retenţie deoarece s- ar putea fractura croşetul sau mobiliza dintele suport.

Fiecare croşet trebuie să prezinte unul sau două puncte de sprijin ocluzal care sunt situate în porţiunea cea mai rigidă şi care completează funcţia de sprijin a umărului.

Scanned with OKEN Scanner

Pe măsură ce ne apropiem de extremitatea braţului croşetului, rigiditatea sa scade şi aceasta devine din ce în ce mai flexibilă. Această porţiune asigură retenţia şi trebuie să fie plasată în conul de retenţie.

Pentru a asigura menţinerea protezei, croşetele nu trebuie să strângă dintele. Când proteza este pe câmpul protetic, acţiunea croşetului pe dinte este nulă, iar retenţia este asigurată de porţiunile flexibile angajate pasiv în zonele de retenţie.

Funcţiile croşetelor nu sunt interşanjabile, astfel încât, în nici un caz pintenul ocluzal nu poate participa la retenţia protezei sau braţul nu poate asigura în totalitate sprijinul, precum nici porţiunea flexibilă nu împiedică înfundarea protezei în timpul masticaţiei.

Motivul pentrù care se înclină modelul pe soclul paralelografului, cu ajutorul articulaţiei, este acela de a controla poziţia şi importanţa **retenţiei,** pentru obţinerea condiţiilor favorabile de aplicare ale croşetelor. În cazul dinţilor cu dimensiune verticală redusă, este foarte dificil de estimat, doar prin examen clinic, dacă retenţia este suficientă pentru a primi extremitatea elastică a braţului croşetului. De aceea este important a determina experimental, pe de o parte dacă retenţia obţinută este suficientă, pe de altă parte ce acţiune retentivă trebuie să aibă extremitatea braţului croşetului.

În acest scop, printre accesoriile paralelografului există tije sau joje de retenţie care permit determinarea locului unde trebuie aplicate extremităţile croşetelor pentru a asigura retenţia necesară(figura 3.23). Fiecare retenţiometru corespunde la unul sau mai multe tipuri de croşete din sistemul Ney, indicând profunzimea retenţiei ce trebuie utilizată pentru plasarea unui anumit croşet. Astfel, joja 1(1/3mm) este utilizată pentru

Scanned with OKEN Scanner

Pentru a putea studia traseul unui croşet este necesar să- l considerăm ca fiind format din trei porţiuni ce asigură spijinul, încercuirea şi, respectiv retenţia(figura 3.22).

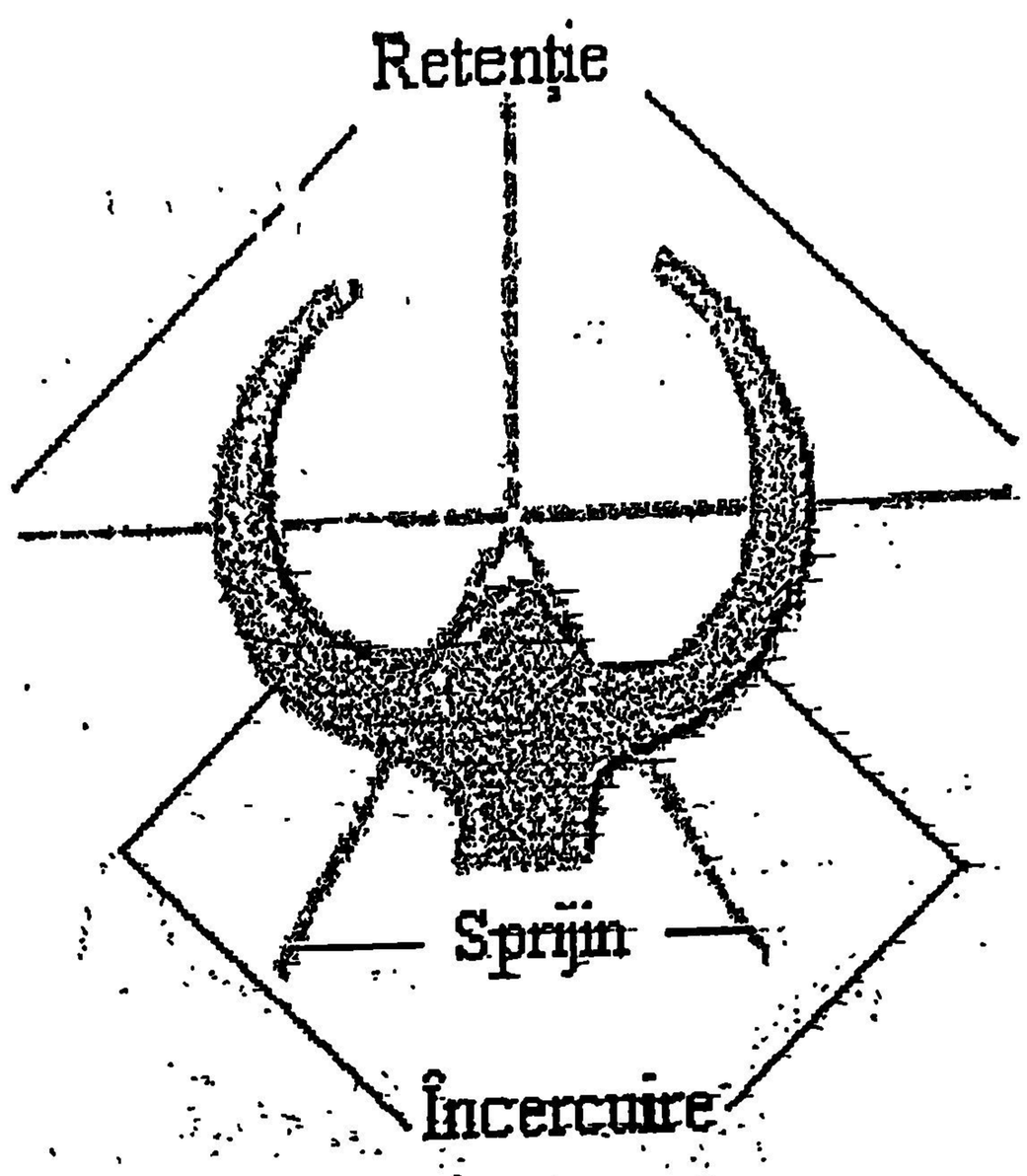

Fig.3.22.

Porţiunea croşetului vecină punctului de aplicare al lui, numită umăr, este, pe secţiune, mai groasă şi mai rigidă decât restul croşetului.

Urmează apoi debutul braţului croşetului care, chiar dacă are o grosime descrescătoare progresiv, este încă perfect rigidă. Această porţiune asigură încercuirea şi nu trebuie să ajungă în conul de retenţie deoarece s- ar putea fractura croşetul sau mobiliza dintele suport.

Fiecare croşet trebuie să prezinte unul sau două puncte de sprijin ocluzal care sunt situate în porţiunea cea mai rigidă şi care completează funcţia de sprijin a umărului.

Scanned with OKEN Scanner

Pe măsură ce ne apropiem de extremitatea braţului croşetului, rigiditatea sa scade şi aceasta devine din ce în ce mai flexibilă. Această porţiune asigură retenţia şi trebuie să fie plasată în conul de retenţie.

Pentru a asigura menţinerea protezei, croşetele nu trebuie să strângă dintele. Când proteza este pe câmpul protetic, acţiunea croşetului pe dinte este nulă, iar retenţia este asigurată de porţiunile flexibile angajate pasiv în zonele de retenţie.

Funcţiile croşetelor nu sunt interşanjabile, astfel încât, în nici un caz pintenul ocluzal nu poate participa la retenţia protezei sau braţul nu poate asigura în totalitate sprijinul, precum nici porţiunea flexibilă nu împiedică înfundarea protezei în timpul masticaţiei.

Motivul pentrù care se înclină modelul pe soclul paralelografului, cu ajutorul articulaţiei, este acela de a controla poziţia şi importanţa **retenţiei,** pentru obţinerea condiţiilor favorabile de aplicare ale croşetelor. În cazul dinţilor cu dimensiune verticală redusă, este foarte dificil de estimat, doar prin examen clinic, dacă retenţia este suficientă pentru a primi extremitatea elastică a braţului croşetului. De aceea este important a determina experimental, pe de o parte dacă retenţia obţinută este suficientă, pe de altă parte ce acţiune retentivă trebuie să aibă extremitatea braţului croşetului.

În acest scop, printre accesoriile paralelografului există tije sau joje de retenţie care permit determinarea locului unde trebuie aplicate extremităţile croşetelor pentru a asigura retenţia necesară(figura 3.23). Fiecare retenţiometru corespunde la unul sau mai multe tipuri de croşete din sistemul Ney, indicând profunzimea retenţiei ce trebuie utilizată pentru plasarea unui anumit croşet. Astfel, joja 1(1/3mm) este utilizată pentru

Scanned with OKEN Scanner

croşetul cu acţiune posterioară, joja 3 pentru croşetul inelar, iar joja 2 pentru croşetul nr. 1, nr.2 şi nr. 1—2.



Fig.3.23

Atunci când se schiţează scheletul, se poate verifica dacă orientarea modelului determină o **retenţie suficientă** în cazul utilizării dintelui respectiv.

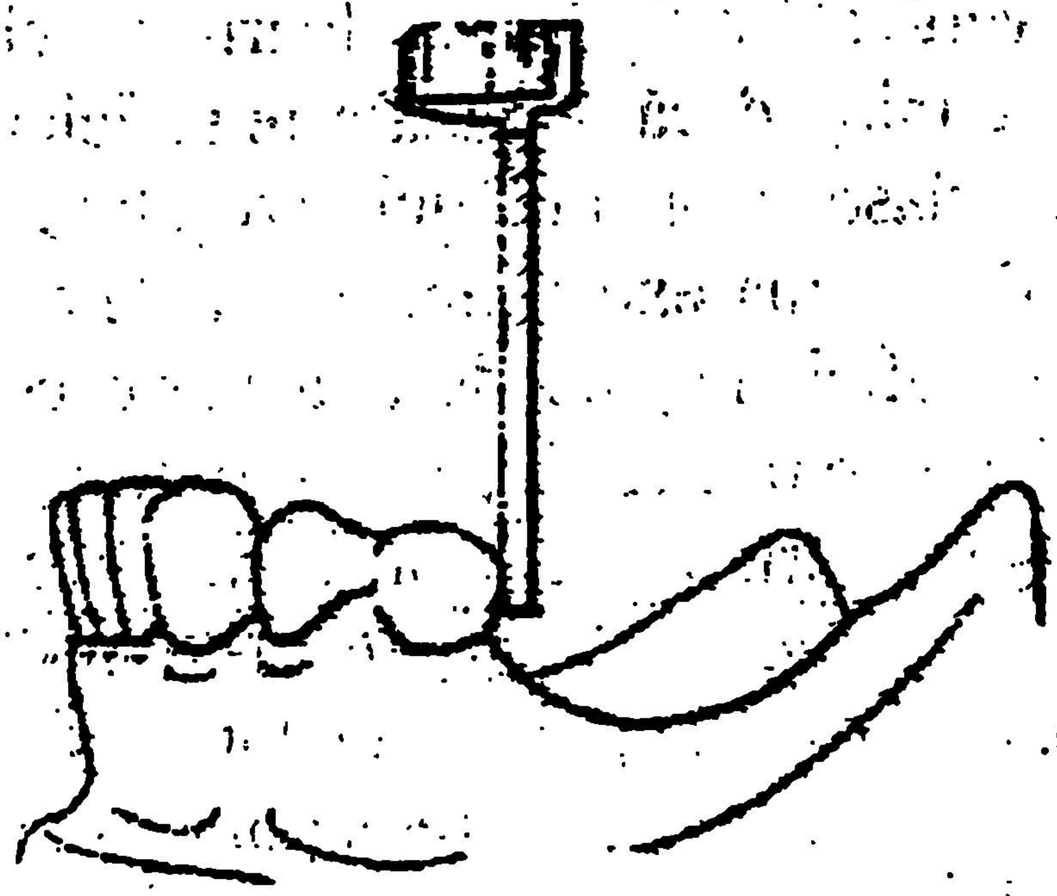

Fig.3.24

În cazul edentaţiei bilaterale biterminale, cu absenţa molarilor de pe arcadă, croşetul ideal pentru premolar este

Scanned with OKEN Scanner

cel cu acţiune posterioară. Joja nr. 1, recomandată pentru acest tip de croşet, este montată în mandrin şi pusă în contact cu faţa distală a premolarului de pe partea stîngă(figura 3.24). Modelul trebuie să fie astfel orientat, astfel încât tija şi discul jojei să atingă dintele pe faţa distală a acestuia (figura 3.25). Apoi articulaţia este blocată în această poziţie şi repetată manevra pe partea dreaptă. Dacă profunzimea retenţiei pe premolarul de pe partea dreaptă, creată prin această orientare a modelului, este corectă, se înlocuieşte joja cu tija port- mină şi se desenează linia ghid pe cei doi dinţi (Rouot, 1973).

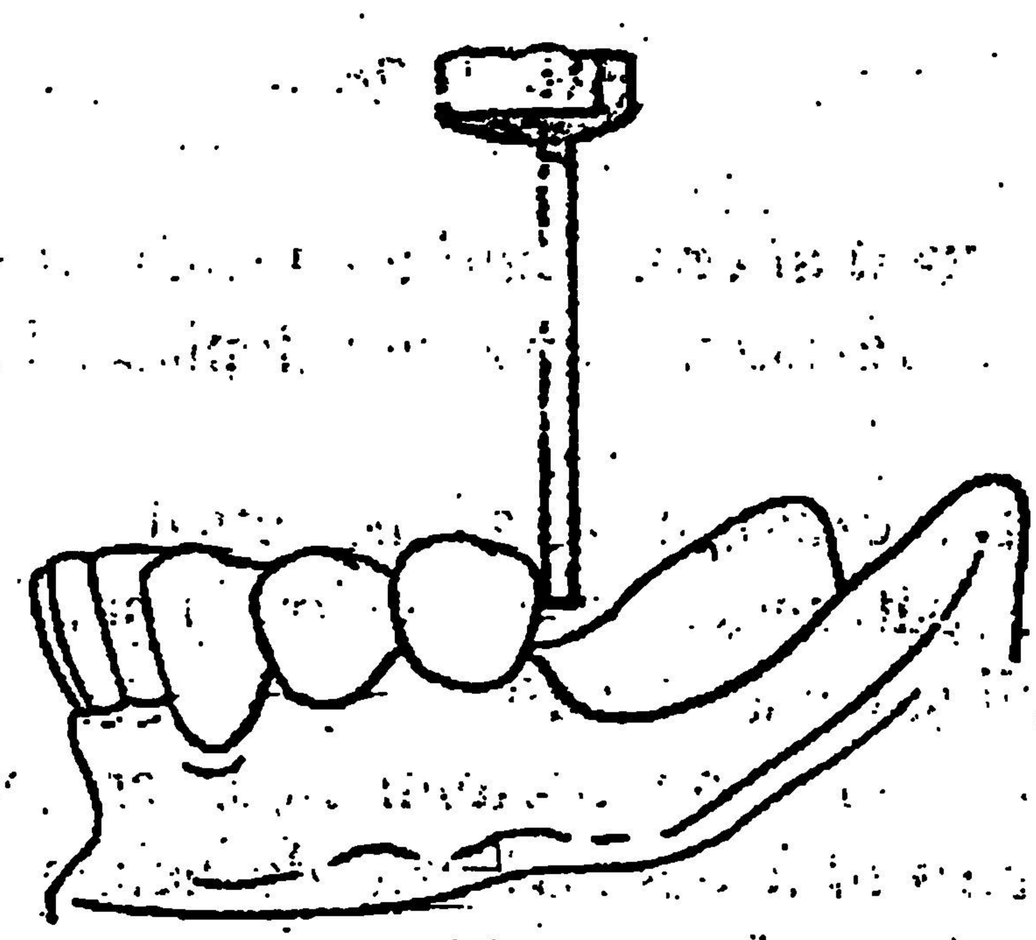

Fig.3.25

În figura 3.26, X reprezintă profunzimea retenţiei, iar cele două scheme, forma pe secţiune a doi dinţi care sunt în acelaşi plan şi au linia ghid identică. În schimb, profilul celor doi dinţi este total diferit şi este evident că la distanţe egale sub linia ghid, profunzimea retenţiei este mai mare în cazul A decât în cazul B. Distanţa X , care este aceeaşi în ambele cazuri, este mai aproape de linia ghid în cazul A comparativ cu situaţia B (Rouot).

Scanned with OKEN Scanner

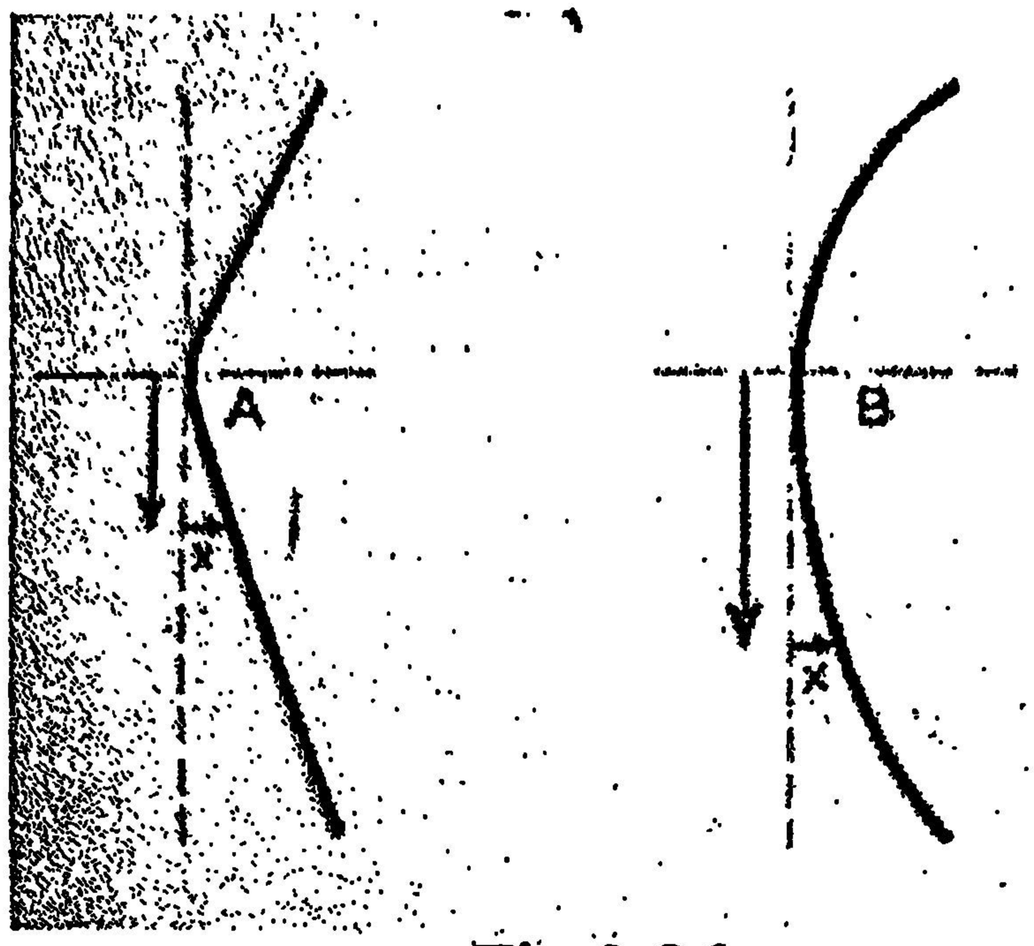

Fig.3.26

Sprijinul ocluzal al croşetului are următoarele proprietăţi:

1. opunerea unei rezistenţe absolute deplasărilor veticale spre mucoasă;
2. stabilizarea protezelor în sens transversal;
3. împiedicarea pătrunderii alimentelor în spaţiile situate între dinţii naturali şi cei artificiali;
4. menţinerea constantă a raportului dinte- croşet.

Absenţa **sprijinului ocluzal** este de neimaginat în proteza scheletizată. Fără sprijin, proteza se înfundă obligatoriu în ţesuturile moi, afectându- le. Mai mult, braţul croşetului se aplică într- o zonă de mare retenţie, în timp ce retenţia protezei este mult diminuată.

Este imposibilă plasarea sprijinului ocluzal fără a interfera ocluzia. De aceea, înainte de înregistrarea amprentei definitive, după trasarea scheletului pe modelul de studiu, practicianul trebuie să prepare lojele destinate pintenilor ocluzali. Această preparare trebuie să respecte anumite principii:

Scanned with OKEN Scanner

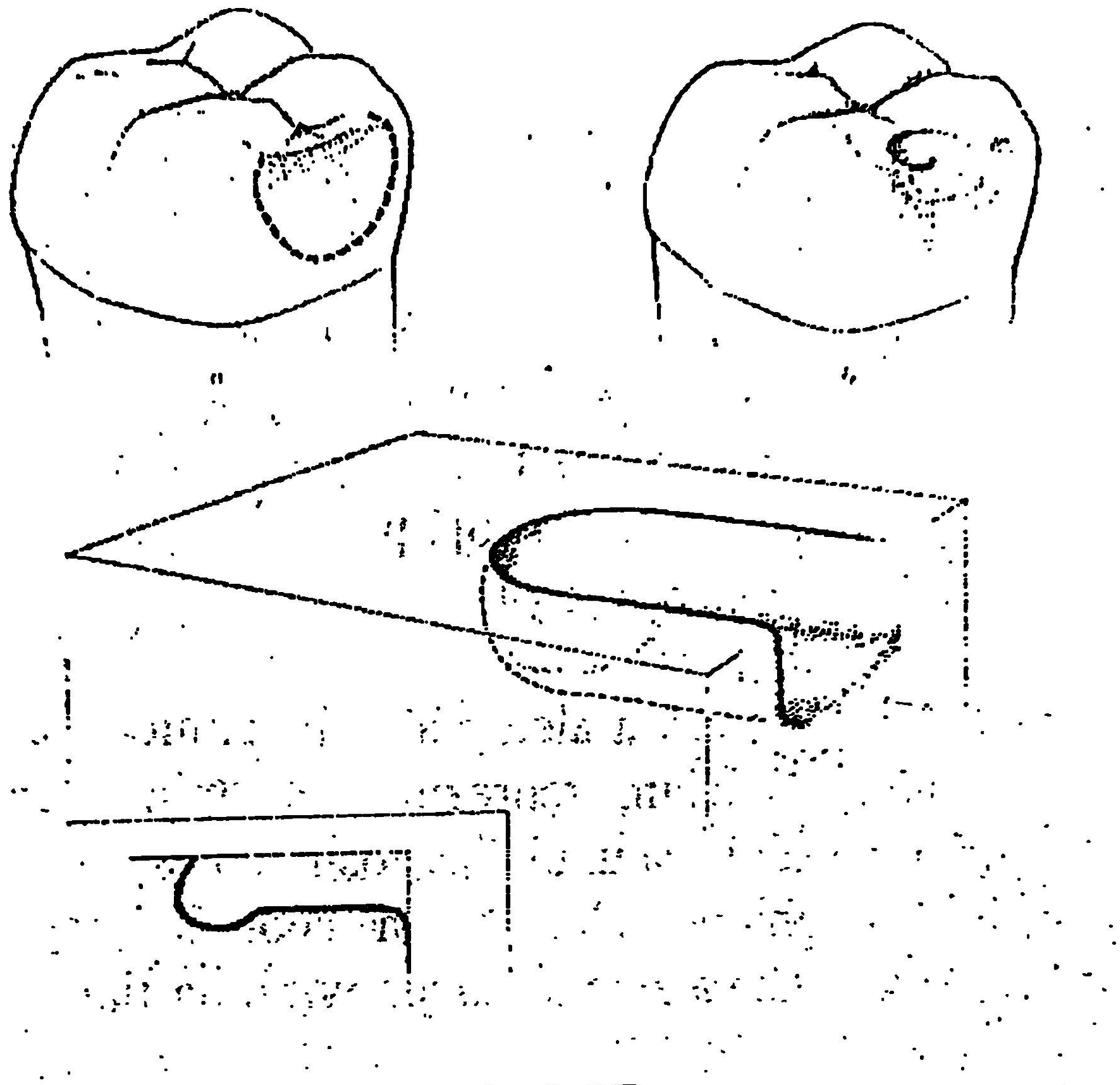

Fig.3.27

- să nu atingă niciodată joncțiunea smalț- dentină. Dacă această eventualitate apare , trebuie aplicat un inlay şi loja preparată în incrustație;
- să fie practicată pe dinți cu coroane integre, rezistente, fără predispoziție la carie. Dacă dintele prezintă obturații, acestea trebuie înlocuite prin inlay- uri sau coroane de înveliş;
- primul timp al preparării constă în reducerea, cu ajutorul unui disc, a retentivității feței proximale a dintelui şi apropierea de axa de inserție a direcției conectorului secundar ce continuă pintenul;
- planşeul lojei trebuie să fie în unghi de 90 grade față de axul dintelui şi mai profund spre centrul dintelui comparativ cu

Scanned with OKEN Scanner

zona marginală, evitând crearea unui plan înclinat responsabil de mişcarea ortodontică a dintelui (figura 3.27);

- forma lojei este de linguriță, iar unghiurile sunt rotunjite, mai ales cel marginal, între planşeu şi fața proximală, în scopul suprimării riscului fracturării;
- deşi dinții de elecție pentru a primi sprijin ocluzal sunt premolarii şi molarii, în anumite condiții(evitarea creării planurilor înclinate) se pot utiliza şi caninii, sprijinul putându- se realiza fie într- o lojă preparată pe cingulum, fie incizal, fie creînd un umăr oral.

Analiza modelelor la paralelograf , în clinica de protetică dentară, de către clinician, reprezintă un mijloc rațional şi eficace ce permite stabilirea unui diagnostic corect şi elaborarea unui plan de tratament adecvat, în scopul integrării bio-mecanice şi psihologice a aparatului amovibil parțial.

Scanned with OKEN Scanner

CAPITOLUL IV

ETAPE CLINICO-TEHNOLOGICE ÎN PROTEZAREA ACRILICĂ

Etape clinice	Etape tehnologice
Amprenta documentarã	Modelul documentar
Amprenta preliminarã	Model preliminar şi portamprenta individuală
Amprentă funcțională	Model funcțional sau de lucru şi macheta de ocluzie
Înregistrarea relațiilor fundamentale mandibulo-craniene	Transferul datelor cu arcul facial, montarea în articulator şi realizarea machetelor cu dinți
Proba machetelor cu dinți în cavitatea orală	Realizarea aparatelor gnato-protetice finite
Adaptarea imediată, primară, secundară şi tardivă a acestora	

Scanned with OKEN Scanner

Amprentarea câmpului protetic este o etapă deosebit de importantă în realizarea aparatelor gnatoprotetice adjuncte.

Amprenta preliminară, ca primă etapă în algoritmul clinico-tehnologic de realizare a aparatelor gnatoprotetice mobilizabile, trebuie să ţină seama de:

- particularităţile câmpului protetic edentat parţial care este un câmp protetic retentiv,
- alternanţa celor două suporturi, muco-osos şi dento-parodontal.

Portamprentele preliminare sunt de diverse tipuri şi dimensiuni, realizate din metal şi prevăzute cu gutiere pentru zona edentată sau din mase plastice, pentru o singură utilizare sau care pot fi utilizate un timp mai îndelungat. Atât portamprentele metalice cât şi cele din masă plastică, pot fi prevăzute cu retenţii pentru materialul de amprentă sau acestea pot fi confecţionate extemporaneu cu ajutorul maselor termoplastice, a benzii de leucoplast, a firelor de bumbac sau a unor adezivi chimici. Datorită variabilităţii câmpului protetic, aceste portamprente se cer corectate şi adaptate, în cazul celor metalice cu ajutorul maselor termoplastice. 0 categorie aparte o reprezintă portamprentele metalice prevăzute cu circuit de răcire cu apă, pentru materialele de amprentă de tipul hidrocoloizilor reversibili.

În vederea înregistrării amprentei preliminare, se va proceda mai întâi la **alegerea portamprentei** care trebuie să fie suficient de rigidă, să nu jeneze jocul formaţiunilor mobile, să cuprindă în totalitate câmpul protetic, să asigure o grosime suficientă materialului de amprentă, iar marginile acesteia să se oprească la 2-3 mm. de linia ghirlandată. **Se va verifica portamprenta** astfel aleasă, în cavitatea orală, iar în cazul în care condiţiile de

Scanned with OKEN Scanner

mai sus nu sunt îndeplinite, se va realiza adaptarea portamprentei prin completare cu mase termoplastice.

În următoarea etapă vom proceda la **pregătirea psihică, medicamentoasă şi fizică a bolnavului,** în vederea amprentării.

Vom încerca obţinerea colaborării pacientului, a calmării acestuia, iar cu ajutorul unor substanţe medicamentoase vom combate anxietatea şi reflexul de vomă şi von diminua secreţia salivară. Pregătirea fizică a bolnavului presupune aşezarea în poziţie corectă a acestuia, protecţie vestimentară cu halate babete, şorţuri, tăviţă renală pentru colectarea salivei şi a surplusului de material de amprentă.

0 atenţie deosebită vom acorda pregătirii câmpului protetic în sensul îndepărtării mucusului salivar şi a realizării unei vasoconstricţii a mucoasei, prin duşuri bucale reci. De asemeni, vom realiza deretentivizarea câmpului protetic, prin introducerea la nivelul zonelor retentive create de dinţii restanţi sau aparatele gnatoprotetice conjuncte, a unor materiale de obturaţie provizorie ca plastobtur, cavidur şi provimat.

Având în vedere particularităţile câmpului protetic edentat parţial, **utilizarea materialelor alginice** este cea mai frecventă, datorită proprietăţilor privind aspectul şi gustul plăcut, vâscozitatea medie şi în mod deosebit elasticitatea. Portamprentele care nu sunt prevăzute cu retenţii, acestea se vor realiza extemporaneu, pentru retenţionarea alginatului.

Pregătirea materialului va trebui să ţină seama de ecomandările firmei producătoare privind proporţia pulbere-apă, timpul de spatulare, timpul de manipulare şi de priză.

Materialul odată preparat, se introduce în portamprentă, se netezeşte suprafaţa sa cu mâna umedă, se redă

Scanned with OKEN Scanner

impresiunea crestei în zona edentată, după care se poziționează centric portamprenta în cavitatea orală, exercitând presiuni dinspre posterior spre anterior, pentru îndepărtarea surplusului de material. În timpul amprentării vor fi realizate o serie de mişcări de către medic, masaje, tracţiuni, rotaţii ale buzelor şi obrazului în scopul obținerii unei amprente preliminare cât mai exacte. După priza materialului, dezinserția amprentei se va face printr-o mişcare unică, pentru evitarea tensiunilor interne. Amprenta se va spăla pentru îndepărtarea mucusului, salivei sau sângelui, se va examina atent, după care se expediază laboratorului pentru turnarea imediată a modelului.

Modelul preliminar

Modelul de studiu este confecționat după cel documentar dacă au fost efectuate intervenții asupra câmpului protetic. Dacă pacientul nu necesită asanare, se înregistrează direct amprentarea preliminară pentru confecționarea modelului de studiu.

Tehnica de confecționare a modelului după amprenta cu alginat. Pasta de ghips preparată este aplicată în porțiuni mici pe bolta palatină a amprentei maxilare sau pe marginile amprentei mandibulare. Se vibrează pe masa vibratorie pentru a se dirija pătrunderea ghipsului în toate detaliile, evitându-se astfel, formarea bulelor de aer de la nivelul dinților. După turnarea propriu zisă a modelului, când toată suprafața internă a fost acoperită cu pastă de ghips, din surplusul rămas se face un mic depozit pe masă peste care se aplică amprenta cu baza portamprentei în sus. În felul acesta se realizează soclul modelului care are, după prelucrare cu ajutorul aparatului de soclat, înălțimea de 2 cm iar lateral depăşeşte limitele amprentei cu 0,5 cm. Demularea se efectuează la 30 de minute după priza

Scanned with OKEN Scanner

ghipsului prin tracţiune exercitată asupra materialului alginic, elasticitatea acestuia lăsând liber modelul.

Portamprenta individuală este adaptată intim suprafeţei câmpului protetic, în care materialul de amprentare va avea grosime egală. Este suportul rigid, nedeformabil, în care se depune materialul de amprentă pentru introducerea câmpului protetic în scopul amprentării funcţionale.

Tehnica de confecţionare a portamprentei individuale din placă de bază cuprinde următoarele operaţii:

- pregătirea modelului care constă în desemnarea limitelor câmpului protetic şi în acoperirea dinţilor restanţi pentru obţinerea unui spaţiu între portamprentă şi aceştia;
- izolarea modelului introducându-l în apă 5-10 minute;
- aşezarea plăcii pe bază de model, plastifierea ei cu flacăra becului Bunsen prin încălzire progresivă, urmată de modelare pentru aplicarea intimă pe modelul pregătit.

La maxilar, modelarea este dirijată. Începe din mijlocul bolţii palatine către periferie, iar la mandibulă începe de pe versantul lingual al câmpului protetic, se continuă, apoi, cu cel vestibular. Placa de bază îşi pierde plasticitatea, în timpul modelării fiind necesare mai multe reîncălziri până la adaptarea finală. Plusul de placă de bază, care depăşeşte limitele câmpului protetic trasate pe model, este îndepărtat prin tăiere cu foarfecul. După adaptarea bazei se realizează mânerul care prezintă în interior o armătură metalică din sârmă de 1,5 mm în formă de buclă. Extremităţile buclei sunt lungi de 3-4 cm, fiind introduse în grosimea bazei corespunzător vârfului crestei alveolare, reprezentând şi pentru aceasta o structură de rezistenţă. Sârma pentru fixare este încălzită la flacără şi apucată pe suprafaţa plăcii de bază. Prin topirea acesteia, pătrunde parţial în grosimea

Scanned with OKEN Scanner

plăcii. Bucla centrală este acoperită cu placă de bază plastifiată, obţinându-se mânerul. Materialul termoplastic este răcit complet, lingura este îndepărtată de pe model pentru netezirea marginilor cu ajutorul frezelor.Portamprentele pentru materiale elastice (hidrocoloizi şi elastomeri) sunt perforate. Se creează orificii de 2 mm la 10-15 mm distanţă. aceste orificii reprezintă mijlocul de fixare al materialului de amprentare şi modalitatea de eliminare a surplusului.

Amprenta funcţională

Şi în amprentarea funcţională va trebui să ţinem seama de particularităţile câmpului protetic edentat parţial, privind prezenţa retentivităţilor; a alternanţei suportului muco-osos şi dento-parodontal.

Adaptarea şi verificarea portamprentei individuale trebuie să se realizeze cu multă grijă, din aproape în aproape, pentru fiecare zonă în parte, urmărind mobilitatea elementelor periferice ale câmpului protetic. Este deosebit de important să se realizeze atât adaptarea statică cât şi una dinamică, utilizând testele Herbst specifice topografiei zonei edentate.

Există o mare varietate de tehnici de amprentare funcţională, dar în cele ce urmează vom prezenta câteva dintre acestea.

Amprenta finală prin tehnica dublului amestec (wash technic).

Acest tip de amprentă se realizează cu ajutorul unei portamprente preliminare şi a două materiale de consistenţă diferită, unul vâscos (silicon sau masă termoplastică) şi altul mai fluid.

În cazul utilizării materialului siliconic (optosil, dentaflex) se vor realiza retenţii la nivelul portamprentei, se va pregăti materialul siliconic prin malaxare manuală şi se va introduce în portamprentă. Se poziţionează centric portamprenta pe câmpul

Scanned with OKEN Scanner

protetic şi sub presiune digitală se va funcţionaliza amprenta de către medic. După priza materialului şi dezinserţia amprentei se va proceda la prelucrarea acesteia prin suprimarea unor porţiuni din marginile prea groase; scurtarea cu 2 mm a înălţimii marginilor sau îndepărtarea unor fragmente pătrunse interdentar. În vederea realizării celui de al doilea timp al amprentării, se va aplica în portamprenta astfel pregătită, material fluid (xantopren, dentaflex pastă), înregistrându-se o amprentă de spălare, care redă cu exactitate şi periferia câmpului protetic.

Amprenta finală cu portamprentă individuală completă.

Este o metodă de amprentare într-un singur timp, care utilizează portamprentă individuală din placă de bază (în edentaţia subtotală) sau din acrilat. Aceste portamprente acoperă în totalitate câmpul protetic şi dinţii restanţi şi sunt prevăzute cu perforaţii la nivelul dinţilor. În continuare se realizează adaptarea statică şi dinamică a portamprentei, iar pentru înregistrarea amprentei se va utiliza material elastic de tip siliconic. Deşi unii autori recomandă şi alginatul ca material de amprentă în această tehnică, noi îl contraindicăm datorită deformabilităţii sale în strat subţire.

Modelul de lucru

Modelul definitiv sau de lucru reprezintă copia pozitivă a câmpului protetic edentat parţial. Este realizat dintr-un ghips dur.

Amprenta definitivă este spălată cu un jet de apă rece pentru îndepărtarea resturilor de salivă.

Excesul de apă este înlăturat de la nivelul zonelor adânci prin suflare cu aer, fără să se usuce suprafaţa.

Pasta de ghips este preparată cu respectarea proporţiei de apă şi pulbere şi este introdusă în amprentă prin alunecare.

Scanned with OKEN Scanner

Amprenta se aşează pe măsuţa vibratorie care funcţionează. În centru ei se aplică, progresiv, pasta de ghips dur. Datorită vibraţiilor pasta curge în toate detaliile amprentei, aerul este astfel eliminat din cavităţile acesteia. Se evită formarea bulelor de aer, în special la nivelul dinţilor. După depunerea pastei de ghips dur în amprentă, se aşteaptă 20-30 minute pentru a începe priza, fiind acoperit cu un tifon umed.

Soclul se realizează după priza ghipsului dur turnat pe suprafaţa amprentei, pentru a nu se deforma marginile sau suprafaţa acestuia. Soclul este confecţionat cu înălţimea de 2 cm, suprafaţa bazei este paralelă cu suprafaţa câmpului protetic.

Demularea se face după priza ghipsului (45-60 minute). Se separă modelul de amprentă prin tracţiune uşoară. În momentul demulării se pot fractura dinţii, dacă manevra este efectuată în mod brutal şi într-un ax ce nu se supune axului dinţilor restanţi. Forma soclului este conturată cu ajutorul aparatului de soclat.

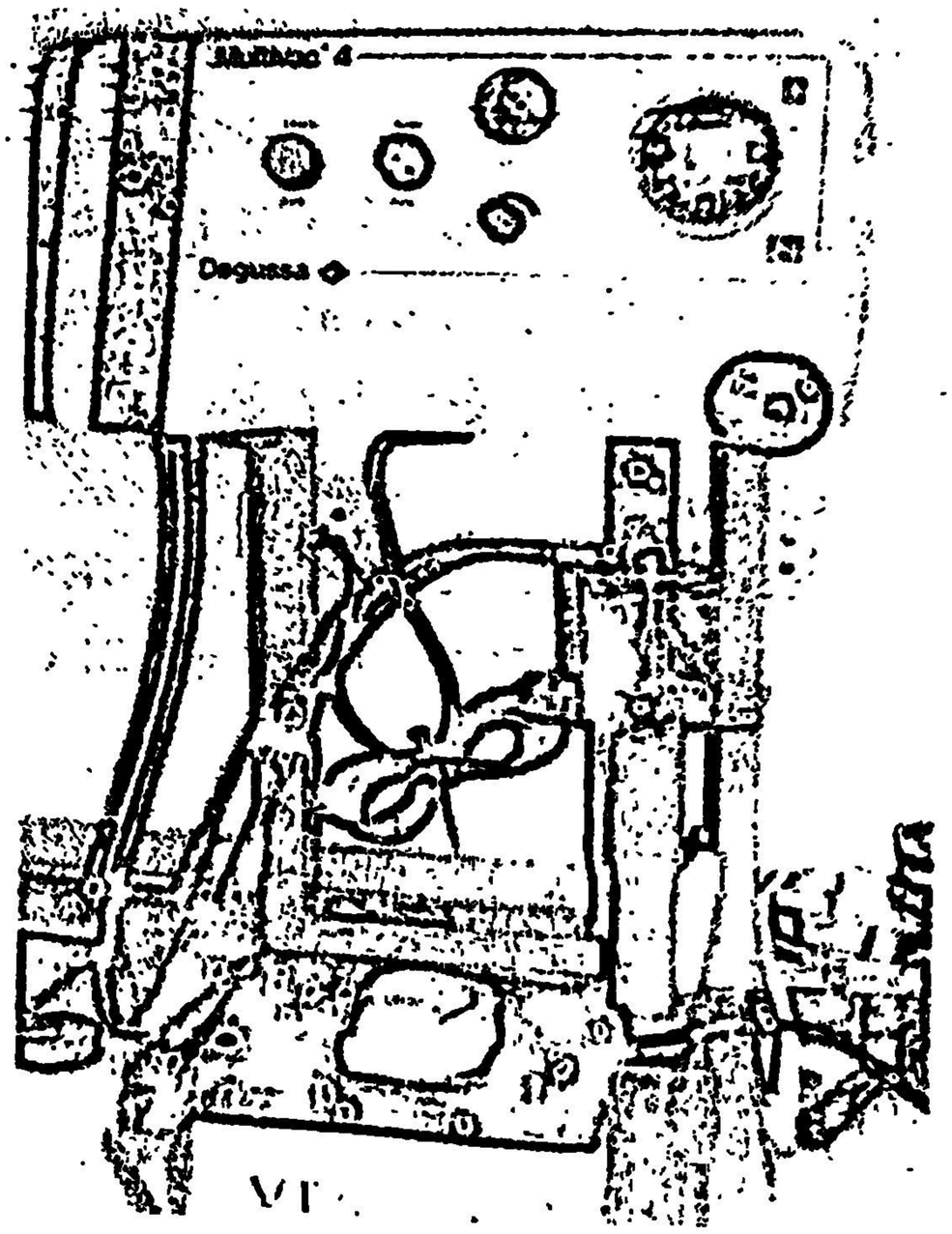

Fig.4.1

Scanned with OKEN Scanner

Pasta de ghips dur, în condiţii tehnice optime, este preparată la **vacuum-malaxor** care îndepărtează aerul în timpul amestecului dintre praf şi apă. Materialul astfel preparat, are o duritate de 5 ori mai mare comparativ cu cel preparat manual în bobul de cauciuc (figura 4.1).

Masa vibratorie este un aparat cu ajutorul căruia se produc microvibraţii, ce determină curgerea pastei de ghips
sau de masă de ambalat în amprente sau în conformatoare, pentru a se obţine modelele sau tipare compacte fără porozităţi. Masa vibratorie funcţionează pe principiul efectului electromagnetic al curentului electric.



Fig. 4.2

Aparatul de soclat (soclatorul) este un polizor electric, dar are specifice următoarele: piatra abrazivă cu diametrul 20-25 cm şi grosime de 10 mm; granulaţie mare a pietrei; baia de apă care

Scanned with OKEN Scanner

spală piatra în timpul funcţionării de ghipsul ce o încarcă (4.2).

Pe modelul funcţional se realizează, în laborator, machetele de ocluzie.

Macheta de ocluzie este o piesă intermediară necesară pentru determinarea rapoartelor intermaxilare.

Părţile componente ale machetei de ocluzie sunt:

- baza ce acoperă câmpul protetic;
- bordurile de ocluzie care sunt fixate în spaţiile edentate.

Baza se realizează frecvent din placă de bază, ce are în compoziţie răşini naturale, şerlac şi răşini sintetice, mai rar din plexiglas, polistiren şi răşini acrilice autopolimerizabile.

Tehnica de confecţionare:

Modelul de lucru este pregătit astfel:

- desenarea limitelor câmpului protetic, locul până unde ajung marginile machetei;
- izolarea modelului prin introducerea în apă timp de 10 minute sau prin acoperirea suprafeţei cu un strat de pudră de talc. Izolarea este o operaţie obligatorie pentru a nu adera placa de bază plastifiată pe suprafaţa modelului. Placa de bază este aşezată pe suprafaţa câmpului protetic al modelului şi încălzită cu flacăra becului Bunsen pentru plastifiere; obţinută în această stare, placa se adaptează la suprafaţa modelului prin modelare digitală sau prin intermediul unui tampon de vată umezit. Placa de bază modelată este în contact intim cu crestele alveolare şi feţele orale ale dinţilor restanţi. Adaptarea finală este obţinută după mai multe încălziri în zone diferite. Marginile plăcii de bază ce depăşesc câmpul protetic sunt îndepărtate prin tăiere cu foarfecul, fiind apoi netezite cu freze.

Scanned with OKEN Scanner

Bordurile de ocluzie sunt fixate în spaţiile edentate. Aceste borduri sunt realizate din ceară roz, conformată paralelipipedic. Bordurile de ocluzie sunt solidarizate pe baza machetei prin lipire cu ceară de lipit. Dimensiunile bordurii de ceară sunt asemănătoare cu a dinţilor restanţi; astfel: lăţimea în zonele laterale este de 10 mm iar înălţimea de 5 mm. Frontal, lăţimea este de 5-6mm, iar înălţimea de 10-12 mm.(figura 4.3).



Fig.4.3

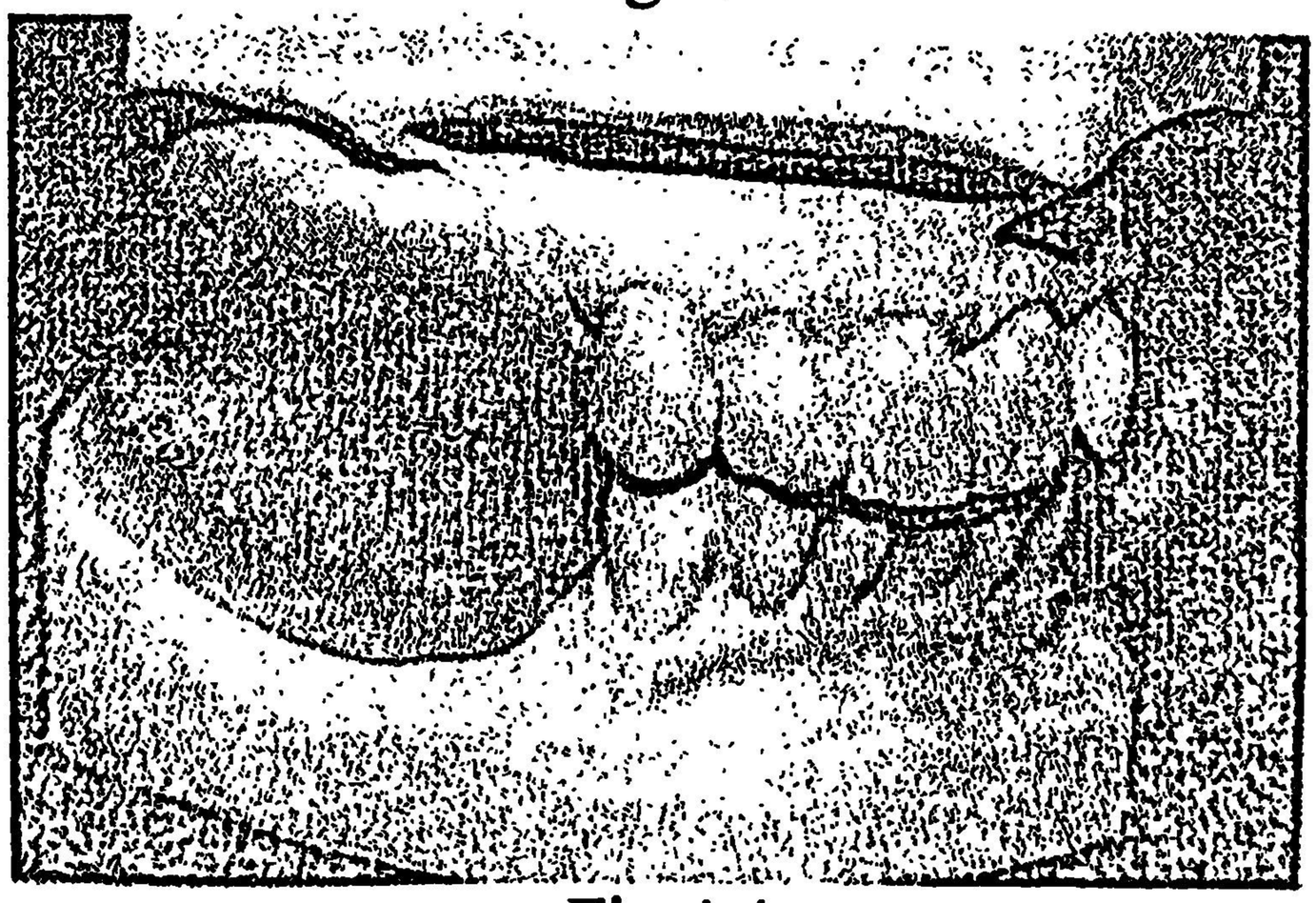

Fig.4.4

Scanned with OKEN Scanner

Înregistrarea relațiilor mandibulo-craniene urmărește să repoziționeze mandibula în relație centrică corectă, cu respectarea reperelor articular, muscular, osos, dentar, labial și lingual să permită musculaturii să realizeze o relație de postură corespunzătoare. În cadrul înregistrării relațiilor mandibulo-craniene, vom avea în vedere și prefigurarea unor parametri ai ocluziei centrice, ca nivelul și orientarea planului de ocluzie, rapoartele interacrcadice, conservarea clearance-ului ocluzal (free way space). Comparând clearance-ul ocluzal existent cu clearance-ul normal, se poate stabili măsura în care există o abatere de la morfologia și funcția normală, precum și orientarea privind necesitatea înălțării planului de ocluzie.

Înregistrarea relației de postură și a relației centrice se realizează cu ajutorul machetelor de ocluzie, deoarece se înregistrează o singură dată, modelele se montează de la început în articulator, iar pe aceste modele se vor realiza în continuare, fazele ulterioare (figura 4.4).

În practică, în ședința de înregistrare a relațiilor mandibulo-craniene, putem întâlni diverse situații care necesită adoptarea unei conduite adecvate.

Astfel, în cazul în care pe unul din maxilare vom realiza un aparat **gnatoprotetic parțial amovibil**, iar celălalt va fi protezat prin aparat **gnatoprotetic total amovibil**, pentru înregistrarea relațiilor mandibulo-craniene vom utiliza machetele de ocluzie. În determinarea nivelului și orientării planului de ocluzie ne vom orienta după cel pe care îl imprimă grupul dinților restanți, având grija aprecierii corecte a clearance-ului ocluzal și a înregistrării unei relații centrice normale. Cele două machete de ocluzie se vor solidariza astfel în relația centrică corectă, iar în cazul când acestea nu vin în contact pe suprafețe suficient de

Scanned with OKEN Scanner

întinse pentru a putea fi solidarizate, pe suprafaţa ocluzală a bordurii de ocluzie a maxilarului edentat total, se vor crea retenţii după care seva aplica o pastă de zinc-oxid-eugenol, care vă conserva poziţia corectă a celor două machete de ocluzie.

O altă situaţie clinică este oferită de cazul când pe un maxilar se va realiza **aparat gnatoprotetic amovibil**, iar celălalt va fi **protezat conjunct** astfel încât rapoartele interarcadice sunt suficient de stabile. În acest caz înregistrarea relaţiilor de ocluzie se va realiza, fie cu ajutorul unei folii de ceară decupată după forma arcadei, fie cu pastă de zinc-oxid-eugenol, plasată pe un cadru de sârmă cu suport textil, utilizând metode simple ca metoda Ramfjord, metoda Barrelle, metoda deglutiţiei, metoda compresiunii pe maseteri. Krogh-Poulsen recomandă ca în aceste cazuri în care se păstrează suficiente stopuri centrice, relaţia centrică să se realizeze prin poziţionarea de către medic a celor două modele în relaţie centrică (fără a mai fi necesară o relaţie intraorală), prin **metoda discriminării tactile**. Desigur, această înregistrare nu permite montarea modelelor decât într-un simulator de tipul ocluzorului urmând ca echilibrarea ocluzală să se realizeze de către practician în cavitatea orală. În cazul în care atât aparatul gnatoprotetic conjunct cât şi aparatul gnatoprotetic amovibil se vor realiza concomitent, se va amprenta în aceeaşi şedinţă atât maxilarul cu substructurile organice preparate, cât şi cel ce va primi aparat gnatoprotetic amovibil.

Se va înregistra relaţia centrică, **modelele se vor monta în articulator**, după care se vor realiza atât aparatele gnatoprotetice conjuncte cât şi aparatul adjunct, care vor fi livrate cabinetului în acelaşi timp.

Macheta protezei parţiale acrilice este realizată în două etape diferite:

Scanned with OKEN Scanner

- macheta pentru probă;
- macheta definitivă.

Macheta pentru probă

Această machetă este formată din dinţii artificiali şi din macheta bazei sumar modelată. Este realizată pentru a se efectua proba pe câmpul protetic.

Macheta este confecţionată prin efectuarea următoarelor operaţiuni: pregătirea modelului, alegerea dinţilor artificiali, montarea dinţilor artificiali.

Pregătirea modelului. Modelul este pregătit înainte de montarea dinţilor prin: delimitarea câmpului protetic, foliere şi deretentivizare.

Delimitarea câmpului protetic constă în desenarea cu un creion pe modelul definitiv. Modelul turnat, realizat după amprenta definitivă, furnizează elemente morfofuncţionale suficiente privind limita câmpului protetic şi a viitoarei baze a protezei iar în cazurile mai puţin clare sunt completate datele printr-un examen al câmpului protetic.

Traseul urmăreşte periferia câmpului protetic, limita dintre mucoasa fixă şi mobilă, fiind ocolite bridele şi frenurile. În edentaţiile terminale sunt cuprinse, obligatoriu, tuberozităţile (pentru maxilar) şi treimea anterioară a tuberculului piriform (pentru mandibulă). la nivelul feţelor palatinale ale dinţilor frontali superiori conturul este trasat în funcţie de rapoartele acestora cu dinţii antagonişti. Marginea bazei protezei depăşeşte cu 1 mm ecuatorul dinţilor restanţi din zonele laterale.

La nivelul bolţii palatine, trasarea limitelor bazei protezei superioare este în funcţie de condiţiile pe care le oferă tipul de edentaţie. La edentaţiile întinse însemnarea se face până la limita dintre palatul dur şi palatul moale.

Scanned with OKEN Scanner

La edentațiile reduse, delimitarea se efectuează prin fenestrare sau răscroire distală. La edentația subtotală, delimitarea câmpului protetic este reprezentată de limita de reflexie a mucoasei, la nivelul fundurilor de sac.

Folierea modelului. Câmpul protetic prezintă, la nivelul suprafeței, anumite zone pe care proteza parțială acrilică nu trebuie să exercite presiuni. Zonele sunt reprezentate de:

1) parodonțiul marginal al dinților restanți;
2) torusul palatin acoperit de mucoasă subțire;
3) papila interincisivă;
4) proeminențele osoase acoperite de mucoasă subțire (exostozele), apărute la nivelul crestelor alveolare după extracții dentare recente. Aceste zone care au fost enumerate, cu excepția parodonțiului marginal, sunt indicate de medic prin desenarea lor pe suprafața modelului cu ajutorul creionului.

Între suprafața viitoarei proteze şi zonele mucozale arătate, se va crea un spațiu redus, fiind despovărate țesuturile subiacente față de acțiunea presiunilor excesive.

Protecția zonelor este obținută prin operațiunea de foliere. Folia de plumb groasă de 0,1-1 mm, este tăiată după forma desenului de pe model. Este utilizată folia de plumb fiindcă este maleabilă şi ductilă, se modelează şi se aplică intim la suprafața zonei însemnate. Fixarea se realizează prin cimentare cu ciment fosfat de zinc. Zona parodonțiului marginal se realizează prin depunerea pastei de ciment (fosfat de zinc) de-a lungul festonului gingival (se acoperă circa 2 mm din fața orală a dinților restanți şi 2 mm din mucoasa învecinată). Stratul de ciment are grosimea de 1,5 mm.

Deretentivizarea are scopul să transforme spațiile retentive de la nivelul câmpului protetic în spații

Scanned with OKEN Scanner

neretentive. Spaţiile retentive ale câmpului protetic sunt create de:

- forma caracteristică a feţelor laterale ale tuturor dinţilor;
- implantarea şi migrarea secundară dentară postextracţională, care accentuează pe cea anatomică.

Deretentivizarea dinţilor şi a spaţiilor edentate, reprezintă operaţia prin care sunt obţinute proteze parţiale ce pot fi inserate pe câmpurile protetice fără dificultate. Dacă zonele retentive ale modelelor nu sunt deretentivizate, protezele confecţionate nu pot fi introduse pe câmpul protetic. Pentru preîntâmpinarea acestor dificultăţi este necesară deretentivizarea modelului, completându-se zonele retentive cu ciment până ce dinţii devin neretentivi.

Modelele cu dinţi şi spaţii retentive sunt corect deretentivizate, cu multă precizie, cu ajutorul paralelografului.

Alegerea dinţilor artificiali. Dinţii parţiali pentru proteza parţială acrilică sunt aleşi după:

- reperele existente la nivelul modelului câmpului protetic;
- indicaţiile scrise de medic pe fişa de laborator;
- reperele însemnate şi transmise cu ajutorul machetelor.

Reperele existente pe model sunt reprezentate de:

1. dimensiunea spaţiului edentat în sens orizontal (impune numărul dinţilor ce se pot monta şi dimensiunea lor în acest sens);
2. dimensiunea spaţiului edentat în sens vertical reprezentat de distanţa dintre creasta alveolară şi feţele ocluzale ale dinţilor antagonişti (condiţionează înălţimea dinţilor artificiali);
3. forma şi dimensiunile dinţilor restanţi existenţi, în special, pentru edentaţiile reduse din zona frontală.

Indicaţiile scrise pe fişa primită din cabinet concomitent cu înapoierea ansamblului modele-machete de ocluzie sunt:

Scanned with OKEN Scanner

- materialul din care vor fi confecţionaţi dinţii artificiali: acrilat sau porţelan;
- culoarea aleasă foarte minuţios cu ajutorul cheii de culoare;
- forma dinţilor, care este necesară numai pentru edentaţiile frontale întinse şi subtotale;
- particularităţi de montare a dinţilor, în scopul individualizării protezei în edentaţiile frontale întinse şi subtotale.

Reperele însemnate şi transmise pe machetele de ocluzie sunt necesare în edentaţiile întinse frontale şi subtotale. Sunt însemnate următoarele repere:

- linia mediană;
- linia surâsului;
- linia caninilor;

Dinţii de acrilat sunt preferaţi fiindcă prezintă următoarele avantaje pentru protezarea parţială acrilică: **i)** rezolvă multiple situaţii clinice, fiind confecţionaţi în laborator prin diferite procedee adecvate câmpului protetic; **ii)** se prelucrează uşor; **iii)** sunt obţinuţi cu forme, dimensiuni şi culori variate, corespunzător solicitării; **iiii)** solidarizarea la baza protezei este rezistentă, fiind chimică; **iiiii)** sunt posibile modificări de formă şi dimensiune după aplicarea protezei pe câmpul protetic prin şlefuire; **iiiiii)** prezintă un preţ de cost redus.

Dinţii de porţelan nu sunt recomandaţi pentru protezarea parţială acrilică deoarece prezintă următoarele dezavantaje: **i)** adaptarea prin şlefuire la elementele câmpului protetic se realizează foarte greu; **ii)** în urma adaptării pot să se desfiinţeze parţial sau total retenţiile; **iii)** nu sunt posibile intervenţii pentru modificarea formei la nivelul feţelor

Scanned with OKEN Scanner

vestibulare deoarece se pierde luciul; **iiii)** solidarizarea la baza protezei acrilice se realizează mai puţin rezistent, mecanic; **iiiii)** pentru satisfacerea cerinţelor, sunt necesare multe sortimente de garnituri cu forme, dimensiuni şi culori variate, care rămân descompletate; **iiiiii)** preţul de cost ridicat.

Montarea dinţilor artificiali.

Macheta protezei acrilice, pentru proba pe câmpul protetic, nu prezintă elemente de menţinere şi stabilizare reprezentate de croşetele din sârmă. Acestea pot să fie confecţionate fie înainte de montarea dinţilor artificiali, fie după. Croşetele sunt realizate înainte de montarea dinţilor artificiali dacă segmentul de fixare este aşezat pe vârful crestei alveolare, sub aceştia. Dinţii artificiali sunt montaţi şi adaptaţi în raport cu dinţii antagonişti şi cu creasta alveolară în poziţia lor definitivă.

Dacă sunt confecţionate croşetele după montarea dinţilor, segmentul de fixare este aşezat pe versantul crestei alveolare, corespunzător şeii protetice, la distanţă de dinţii artificiali, pentru a nu se modifica poziţia acestora.

Tehnica de montare a dinţilor cuprinde următoarele operaţii:

- Modelul este umezit la nivelul suprafeţei câmpului protetic prin introducerea în apă pentru câteva secunde. Aceasta este necesară pentru ca ceara machetei să nu adere, să se poată îndepărta după modelare.
- Folia de ceară roz este aplicată şi adaptată prin plastifiere la flacără, corespunzător întregii suprafeţe a câmpului protetic, desenată cu creionul pe model. Ceara este adaptată şi pe feţele orale ale dinţilor restanţi. Croşetele pot fi pe model sau nu, în funcţie de grosimea versantului vestibular a şeii protetice. Când acesta poate fi modelat suficient de gros, segmentul de fixare a croşetului este recomandabil să fie

Scanned with OKEN Scanner

incorporat în el. În situaţii opuse, versantul şeii redus dimensional impune fixarea croşetelor în acrilatul care fixează dinţii artificiali. Pentru aceste situaţii croşetele sunt fixate pe model înainte de aplicarea şi adaptarea foliei de ceară.

- Ruloul de ceară roz cu diametrul de 2-3 mm (depinde de înălţimea spaţiului protetic) este aplicat şi fixat corespunzător vârfului crestei alveolare. Reprezintă suportul pentru fixarea dinţilor artificiali.
- Aşezarea, adaptarea şi fixarea pentru montare a fiecărui dinte artificial. Aceste operaţiuni sunt efectuate astfel:
  1) cu lama spatulei bine încălzită la flacăra becului Bunsen, se intervine asupra ruloului de ceară , efectuându-se mai multe crestături perpendiculare pe lungimea lui pentru plastifierea cerii;
  2) se aşează dintele corespunzător în ceara plastifiată în raport cu dinţii vecini şi dinţii antagonişti;
  3) dacă sunt observate neadaptări faţă de dinţii antagonişti şi de dinţii vecini, se procedează imediat la ajustări, prin şlefuire, în vederea redimensionării lor, pentru a intra în relaţie corectă cu aceştia şi cu creasta alveolară.

Macheta definitivă

Proba machetei pe câmpul protetic decide trecerea la realizarea machetei definitive.

Verificarea clinică a machetei cu dinţi se efectuează în două etape:

- extraoral (pe model cu simulatorul deschis, cu simulatorul închis şi detaşată de pe model);
- intraoral.

Verificarea extraoralã cu simulatorul deschis va urmări dacă

Scanned with OKEN Scanner

au fost respectate toate indicaţiile de alegere şi montare a dinţilor după regulile generale şi individuale de montare, ţinându-se seama de morfologia şi poziţia dinţilor restanţi, întinderea şi topografia spaţiului protetic potenţial. Examinarea cu simulatorul închis ne permite să apreciem corectitudinea realizării rapoartelor ocluzale statice şi dinamice.

Machetele se detaşează apoi de pe model cu atenţie pentru a nu le deforma şi se apreciază dacă marginile şeilor sunt corect conformate, uniforme şi rotunjite. După ce au fost spălate şi răcite, machetele se angajează pe câmpul protetic în axul de inserţie şi se verifică dacă satisfac din punct de vedere mecanic având o bună stabilitate statică şi dinamică.

Stabilitatea dinamică se verifică prin teste de basculare sagitală şi transversală ca şi la edentatul total. O basculare latero-laterală poate apare atunci când dinţii sunt montaţi în afara crestei, iar bascularea antero-posterioară se poate datora incorectitudinii realizării machetei şeilor terminale. Modelajul incorect al falsei gingii ar putea determina interferenţe musculo-ligamentare ce deplasează macheta de pe câmp.

Se controlează dacă au fost realizaţi parametrii sistemului stomatognat: rapoartele ocluzale statice şi dinamice, relaţia centrică, relaţia de postură. Se verifică dacă contactele ocluzale sunt multiple, stabile, fără interferenţe atât pe dinţii naturali cât şi pe cei artificiali. În poziţiile test şi mişcările test se urmăreşte dacă a fost respectat conceptul ocluzal indicat în realizarea arcadelor artificiale. Din punct de vedere funcţional se poate aprecia dacă macheta satisface funcţia fizionomică, în principal. După verificarea clinică macheta este trimisă în laborator pentru transformare în proteză finită.

Înainte de a se realiza macheta definitivă sunt repoziţionate croşetele din sârmă şi fixate cu ceară de lipit pe model.

Scanned with OKEN Scanner

Croşetele reprezintă elementele principale de menţinere şi stabilizare ale protezei parţiale pe câmpul protetic. Ele se opun tendinţelor de deplasare ale acesteia şi asigură profilaxia ţesuturilor dento-parodontale cu care prezintă raport de contact.

Croşetele sunt concepute şi realizate după următoarele principii biomecanice:

- Forţa dezvoltată pentru agăţarea pe convexitatea feţei laterale a dintelui stâlp să fie suficientă pentru menţinerea şi stabilizarea protezei contra forţelor dislocante, dar să permită desprinderea acesteia numai când pacientul o doreşte;
- Forţa dezvoltată pentru agăţare să fie mai mică decât rezistenţa parodontală a dintelui stâlp care se opune deplasării dintelui din alveolă. Îndepărtarea protezei de pe câmpul protetic să se producă fără suferinţă parodontală.
- Forţa de desprindere voluntară este mai mare decât forţa de desprindere involuntară determinată de alimentele aderente de proteză, de greutatea protezei şi de mobilitatea părţilor moi periprotetice.
- Croşetul aplicat pe feţele dintelui să nu producă leziuni ţesuturilor subiacente.
- Croşetul să-şi păstreze calităţile biomecanice (flexibilitatea) după o perioadă de la aplicarea protezei.
- Croşetul să nu se fractureze în urma multiplelor solicitări mecanice.
- Croşetul să nu apară vizibil în timpul activităţii cotidiene a purtătorului de proteze.

Elasticitatea croşetului este calitatea ce determină forţa de agăţare. Această calitate este variabilă, fiind dependentă de următorii factori:

Scanned with OKEN Scanner

- compoziţia fizico-mecanică a aliajului, de tratamentul termic şi de prelucrarea mecanică; oţelurile inoxidabile sunt mai puţin elastice decât aliajele din aur platinat;
- diametrul secţiunii transversale al sârmei utilizate. Sârma cu diametrul de 1 mm este mai puţin elastică, croşetul va fi puternic agăţat de convexitatea dintelui stâlp, traumatizant pentru ţesuturile dento-parodontale; sârma cu diametrul de 0,7 mm este mai elastică, croşetul va avea putere redusă şi va fi mai puţin traumatizant;
- lungimea segmentului elastic: croşetul cervico-alveolar (croşetul cu buclă) este mai elastic comparativ cu cel cervico-ocluzal, care prezintă segmentul elastic mai scurt şi mai rigid. Traiectul segmentului dentar al croşetului este stabilit după analiza modelului la paralelograf, fiind indicată zona cu retentivitate favorabilă a coroanei dintelui stâlp. Segmentul dentar al croşetului, aplicat în zona retentivă favorabilă a coroanei dintelui stâlp. segmentul dentar al croşetului, aplicat în zona retentivă din apropierea coletului coroanei dentare, este mult mai puternic decât braţul aşezat în apropierea ecuatorului protetic. Braţul croşetului nu este aplicat în zona cu retentivitate maximă a coroanei dentare deoarece, la îndepărtarea protezei de pe câmpul protetic ar parcurge un traseu mai lung, însoţit de o deformare elastică mult mai mare pentru depăşirea convexităţii. valoarea forţei necesară pentru deformarea elastică, în momentul când depăşeşte convexitatea maximă a dintelui stâlp, reprezintă forţa care acţionează asupra troficităţii ţesuturilor dento-parodontale.

Modelajul definitiv al machetei. În general, se perfecţionează modelarea fostei baze din ceară, pe care au fost fixaţi dinţii artificiali pentru proba machetei. Baza din ceară

Scanned with OKEN Scanner

este adaptată intim la suprafaţa modelului şi se solidarizează cu ceară fierbinte la nivelul marginilor. Macheta este modelată în forma şi dimensiunea viitoarei proteze.

Vor fi curăţaţi dinţii artificiali de eventualele urme de ceară căzute din neatenţie; toată suprafaţa exterioară a machetei este degresată, prin tamponare cu o buletă de vată îmbibată în cloroform sau neofalină.

Dacă macheta este modelată corect , proteza nu are nevoie de prelucrări intense şi mari.

Tiparul

Tiparul reprezintă negativul machetei protezei parţiale acrilice. Tiparul constituie cavitatea în care este introdusă pentru polimerizare pasta de acrilat în vederea obţinerii protezei. Tiparul este realizat prin: operaţiunea de ambalare a machetei în pastă de gips; evacuarea cerii machetei după priza ghipsului.

Pregătirea pentru ambalare. Modelul şi macheta sunt pregătite pentru a se efectua ambalarea astfel:

modelul este scos din articulator;

- ◊ se alege chiuveta (conformatorul);
- ◊ modelul este probat la cavitatea chiuvetei, să se constate dacă aceasta pătrunde uşor în aceasta (dacă nu pătrunde se reduce prin tăiere din soclu);
- ◊ macheta este solidarizată de model, prin lipire cu ceară picurată;
- ◊ dinţii din ghips sînt secţionaţi oblic dinspre oral spre vestibular şi dinspre ocluzal spre cervical.

Ambalarea.

Macheta este acoperită, împreună cu modelul, într-un material care prezintă o stare plastică, aceasta este reprezentat de pasta de ghips. Există următoarele metode pentru ambalarea machetei protezei parţiale acrilice:

Scanned with OKEN Scanner

a. ambalarea directă, într-o parte a chiuvetei (ambalare cu val);
b. ambalare indirectă, în ambele părți ale chiuvetei (ambalare fără val).

Fiecare metodă prezintă indicații și contraindicații și este caracterizată de avantaje și de dezavantaje.

Ambalarea directă (cu val) intr-a singură parte a chiuvetei

Metoda este indicată în două situații:

1) în edentațiile frontale, când dinții artificiali sunt montați cu coletul în contact direct cu creasta alveolară, fără să se realizeze versant vestibular;
2) în edentațiile mixte, cu spații intercalate reduse, cu breșe multiple.

Pentru această metodă este caracteristic: după deschiderea chiuvetei și scoaterea cerii, modelul cu dinții restanți, croșetele și dinții artificiali rămân într-o singură jumătate a chiuvetei conformator.

Metoda prezintă următoarele avantaje și dezavantaje.

Avantaje: dinții artificiali își păstrează același raport cu modelul; nu apare posibilă înălțarea ocluziei la proteza finită.

Dezavantaje: din punct de vedere tehnic se realizează greu; dinții artificiali nu-și mențin poziția corectă în pereții tiparului (val); după spălarea cerii se pot desprinde din locul lor, în special când au prezentat resturi de ceară la nivelul fețelor vestibulare și orale; tiparul este izolat incomplet în zonele unde există spații reduse, așa cum este pe versantul vestibular al crestelor alveolare; pasta de acrilat este introdusă dificil în spațiile cu dimensiuni reduse; valul de ghips este supus pericolului de a se fractura în două momente ale procesului tehnologic, fie după ambalare, când sunt desfăcute cele două

Scanned with OKEN Scanner

părţi ale chiuvetei, fie la închidere, după introducerea pastei, când chiuveta este introdusă în presă.

Tehnica de ambalare cuprinde următoarele operaţii:

- ♦ Soclul modelului este redus cu aproximativ 1 cm din înălţime, deoarece modelul şi macheta vor intra intr-o jumătate a chiuvetei.
- ♦ Modelul şi macheta sunt introduse în apă câteva minute.
- ♦ Pasta de ghips preparată este introdusă în jumătatea chiuvetei care nu are prelungirile de ghidaj.
- ♦ Modelul împreună cu macheta sunt înfundate în pasta de ghips.
  - Pasta de ghips este modelată să acopere intim zona vestibulară a machetei, feţele vestibulare ale dinţilor, braţele active ale croşetelor şi feţele ocluzale, respectiv marginile incizale ale tuturor dinţilor. Pe suprafaţa de ghips, care acoperă partea ocluzală a dinţilor, se formează un "val" cu grosimea de aproximativ 10 mm. Valul are forma rotunjită, neretentivă. Când începe priza, se netezeşte cu glaspapir fin sub jet de apă. Ambalarea in prima jumătate a chiuvetei este efectuată astfel încât între suprafaţa superioară a valului de ghips şi capac să rezulte un spaţiu de cel puţin 6-7 mm.
- ♦ Izolarea suprafeţei ghipsului, după priză, se realizează astfel:
  - prin introducerea chiuvetei în apă cu detergenţi casnici sau apă saponată, timp de 5 minute;
  - prin pensularea suprafeţei tiparului cu un izolant alginic (izodent, pectizol).
- ♦ Asamblarea la prima jumătate a celui de al doilea inel, în care se toarnă pasta de ghips (fiind aşezată pe măsuţa vibratoare) pentru completarea ambalării (tiparului).
- ♦ Capacul este aşezat la inelul chiuvetei şi se introduce la presă (figura 4.5). Duritatea pereţilor tiparului este

Scanned with OKEN Scanner

suficientă, dacă se utilizează un amestec în părţi egale de ghips obişnuit şi de ghips tare (Moldano), preparat la vacuum-malaxor.



Fig.4.5

Ambalarea indirectă (fără val) în ambele părţi ale chiuvetei

Metoda are o utilizare foarte largă, fiind indicată in toate situaţiile.

Pentru această metodă este caracteristic: la deschiderea chiuvetei şi scoaterea cerii machetei, modelul şi croşetele rămân într-o parte a chiuvetei, dinţii artificiali sunt fixaţi în partea cealaltă.

Metoda prezintă următoarele avantaje şi dezavantaje:

Avantaje:

- dinţii artificiali îşi păstrează poziţia în tipar; din punct de vedere tehnic, este uşor de realizat;
- izolarea este efectuată bine şi uşor;

Scanned with OKEN Scanner

- introducerea pastei este facilă, fără dificultăţi, există posibilitatea controlului repartizării pastei.

Dezavantaje: este posibil să apară, în final, proteze care înalţă ocluzia, datorită strângerii incomplete a chiuvetei, fie că a fost folosită o chiuvetă defectă ce nu se asambla corespunzător, fie presiunea de strângere a fost insuficientă.

Tehnica de ambalare constă în următoarele operaţiuni:

- Dinţii restanţi (din ghips) de pe model sunt secţionaţi dinspre cervical spre ocluzal, să devină neretentivi.
- Modelul, împreună cu macheta sunt introduse pentru câteva minute în apă.
- Pasta de ghips este turnată într-o jumătate a chiuvetei.
- Modelul cu macheta sunt introduse în pasta de ghips până la marginea vestibulară a machetei, macheta, în totalitate, împreună cu dinţii, este lăsată neacoperită.
- Suprafaţa ghipsului este netezită, pentru a nu fi retentivă în nici ozonă. Această metodă este utilizată pentru ambalarea machetelor protezelor parţiale acrilice, în mod obişnuit.

Ambalarea mixtă

Această metodă nu posedă tehnici proprii, ci rezultă din combinarea operaţiunilor tehnice descrise la celelalte două metode. Ambalarea mixtă este indicată în edentaţiile fronto-laterale cu proalveolie, unde nu este posibil să se realizeze pentru şea versant vestibular, dinţii sunt montaţi direct pe creasta alveolară.

Pentru această metodă este caracteristic: după deschiderea chiuvetei şi îndepărtarea cerii, o parte din dinţii artificiali şi croşetele rămân într-o parte, iar restul dinţilor artificiali se găsesc fixaţi în cealaltă parte.

Metoda prezintă următoarele avantaje şi dezavantaje:

Scanned with OKEN Scanner

Avantaje: dinţii artificiali din zona frontală unde se realizează valul îşi menţin poziţia corectă fală de creasta alveolară, fără să pătrundă un strat de acrilat roz.

Dezavantaje: execuţia tehnică este dificilă; există pericolul fracturării protezei în momentul deschiderii chiuvetei.

Tehnica de ambalare cuprinde următoarele operaţiuni:

- Secţionarea dinţilor restanţi de pe model întocmai ca la metoda indirectă.
- Modelul împreună cu macheta este introdus câteva minute în apă.
- Pasta de ghips preparată, este turnată într-o jumătate de chiuvetă.
- Modelul cu macheta este introdus în pasta de ghips.
- Faţa vestibulară, marginea incizală, o treime din faţa orală a dinţilor frontali artificiali şi croşetele sunt acoperite cu ghips, se formează un val de ghips. Dinţii laterali şi macheta gingiei artificiale sunt lăsate neacoperite de ghips.
- Izolarea suprafeţei de ghips, prin introducerea în apă pentru 10 minute.
- Montarea celui de-al doilea inel la prima jumătate de chiuvetă.
- Turnarea pastei de ghips pentru completarea ambalării, aşezarea capacului şi introducerea la presat.

Îndepărtarea cerii din tipar. Spaţiul cavitar ce reprezintă noţiunea de tipar, este obţinut după scoaterea cerii machetei din ambalaj. Această operaţiune este efectuată la un anumit timp, 70-80 minute, de la începerea operaţiunii de ambalare. Ceara este îndepărtată din tipar şi modelată diferit, în funcţie de metoda folosită pentru ambalare.

Scanned with OKEN Scanner

Izolarea tiparului. Pereţii cavităţii ce reprezintă tiparul, în care se introduce pasta de răşină acrilică la polimerizat, sînt acoperiţi cu o peliculă (strat) care să împiedice contactul dintre acestea.

Izolarea este efectuată pentru următoarele scopuri:

- Suprafaţa pereţilor tiparului dobândeşte un aspect neted.
- Pelicula de separaţie împiedică unirea fizică între tipar şi răşina acrilică.
- Proteza este dezambalată, scoasă din tipar, mai uşor, deoarece nu face corp comun cu masa de ghips.
- Dezambalarea este uşoară, elimină riscul fracturării protezei în timpul acestei manevre.
- Pelicula de separaţie opreşte circulaţia unor substanţe între cele două mase: pătrunderea monomerului în masa de ghips şi a vaporilor de apă din pereţii tiparului, în masa plastică. Prin izolare, se elimină o cauză care favorizează crearea porilor în masa acrilică.
- Substanţele izolatoare sînt caracterizate de următoarele proprietăţi fizico-chimice :
  - aderă intim la pereţii din ghips ai tiparului, depuse prin pensulare;
  - formează o peliculă foarte fină, cu dimensiuni microscopice care nu modifică vizibil relieful şi dimensiunile tiparului;
  - insolubile în apă şi monomer;
  - manevrarea este uşoară;
  - nu sunt toxice şi au un preţ de cost redus.

Baza protezei parţiale acrilice

Forma şi dimensiunea bazei protezei sunt stabilite în faza clinică de determinare şi înregistrare a relaţiei

Scanned with OKEN Scanner

intermaxilare. Materializarea formei şi dimensiunii este realizată prin confecţionarea machetei. Tiparul reproduce, în negativ, forma şi dimensiunea viitoarei baze, în care se introduce la polimerizat pasta de acrilat. Baza protezei, prezintă culoare asemănătoare cu mucoasa cavităţii bucale. La purtătorii de proteze care au manifestat intoleranţă la coloranţi, este transparentă.

Protezele parţiale sunt confecţionate în mod obişnuit din metacrilat de metil, care este comercializat sub diverse denumiri: Superacril, Kalocryl, Palaferm; Romacryl etc. Fiecare produs este livrat cu mai multe nuanţe coloristice, pentru a se imita cât mai satisfăcător culoarea mucoasei câmpului protetic. Superacrilul (SPOFA) prezintă câteva nuanţe notate astfel: "O" pentru transparent, şi cu "A", "B", "C" pentru nuanţele de roz. Aceste nuanţe se pot asocia pentru a se obţine culoarea bazei, foarte apropiată sau identică de culoarea mucoasei bucale a pacientului tratat.

Prepararea materialului. Cantitatea de material este diferită, în funcţie de:

- forma edentaţiei;
- mărimea suprafeţei câmpului protetic.

În general, suprafaţa câmpului protetic mandibular este mult mai mică decât suprafaţa câmpului protetic maxilar.

Pentru prepararea pastei se utilizează un godeu din sticlă, porţelan sau polistiren. În godeu se depune pulberea de metil metacrilat. Cantitatea este măsurată aproximativ (18 g reprezintă media) pentru protezele maxilare. Pentru protezele mandibulare, care au dimensiuni mai reduse, cantitatea este mai mică. Peste pulbere (polimer) este picturat lichidul (monomerul) aproximativ 7 ml, fiind cunoscut, pentru Romacryl şi

Scanned with OKEN Scanner

Superacryl, raportul la preparare dintre polimer şi monomer este de 2/1 (la două părţi polimer, o parte monomer).

Pulberea este amestecată cu lichidul cu ajutorul unei spatule sau baghete de sticlă pentru a se obţine o pastă omogenă. Pasta este ţinută în godeul respectiv, acoperit cu un capac, aproximativ 7-9 minute. Pulberea, în contact cu lichidul, dobândeşte aspectul de pastă friabilă. După mai multe minute, în funcţie de temperatura mediului ambiant, devine o pastă vâscoasă, aderentă (lipicioasă), care curge şi se trage în fire subţiri. În următoarea fază pasta are o stare fizică asemănătoare unui aluat, este consistentă, plastică, neaderentă. În această ultimă fază pasta este introdusă în tipar.

Introducerea pastei în tipar. Tiparul se află deschis în cele două părţi, cu întreaga suprafaţă a pereţilor izolată.

Tehnica introducerii pastei cuprinde următoarele operaţiuni:

1) o primă cantitate de pastă este modelată între degete sub formă de rulou şi depusă deasupra dinţilor artificiali, asupra căreia apoi se exercită presiune digitală;
2) a doua cantitate este modelată sub formă de placă şi se depune pe bolta palatină la modelul maxilarului sau pe versantul lingual al crestei alveolare la modelul mandibular;
3) o folie de celofan este aplicată peste suprafaţa pastei acrilice;
4) părţile chiuvetei (tiparului) sunt cuplate să se obţină asamblarea. Pentru această operaţie, se efectuează presarea chiuvetei;
5) deschiderea celor două părţi ale chiuvetei, după prima presare, pentru a se controla raportul care s-a

Scanned with OKEN Scanner

stabilit, din punct de vedere cantitativ, între pastă şi cavitatea tiparului. Pasta în exces este îndepărtată. Pentru zonele cu pastă în minus, se face completarea;

6) Părţile chiuvetei sunt din nou asamblate şi presate timp de 5 minute. Chiuveta este scoasă din presă şi se introduce într-un inel (ring) metalic, care menţine părţile componente ale tiparului şi pasta de acrilat sub presiune constantă, pe toată durata procesului chimic de polimerizare.

Polimerizarea

Polimerizarea reprezintă procesul chimic în care polimetacrilatul de metil, sub formă de pastă plastică, este transformat într-un corp solid, dur, nedeformabil. Reacţia chimică de polimerizare se produce, desfăşoară şi definitivează sub influenţa unui anumit regim termic. Ringul în care se află fixată chiuveta este introdus într-un vas cu apă (temperatura este cea a mediului ambiant 15-20°C). Vasul cu apă este supus acţiunii unei surse de căldură (cu posibilitatea de a fi reglată). Temperatura apei este ridicată progresiv în timp de 30 de minute până la 60°C. Această valoare termică (60°C) se menţine constantă timp de 60 minute. În continuare, temperatura se ridică în 30 minute până la 100°C, unde este menţinută 30 minute. Chiuveta rămâne în vasul cu apă unde s-a desfăşurat polimerizarea, pentru a se răci în mod lent (figura 4.6). Procesul de polimerizare, desfăşurat fără să se respecte regimul termic, reprezintă cauza apariţiei porilor în interiorul masei de acrilat. Aceştia sunt localizaţi, în special, în zone mai groase ale bazei acrilice. Datorită lor, rezistenţa mecanică este mult diminuată.Porii apar la suprafaţa protezei în faza de prelucrare, dacă sunt necesare şlefuiri intense. În aceşti pori se depun resturile alimentare şi se dezvoltă flora microbiană.

Scanned with OKEN Scanner



Fig.4.6

Dezambalarea

Operaţia de dezambalare a protezei parţiale acrilice constă în eliberarea ei din tipar şi în curăţirea de urmele de ghips de pe suprafeţe şi dintre dinţi.

Această operaţie este realizată diferenţiat pentru fiecare metodă de ambalare. Eliberarea protezei parţiale după metoda de ambalare cu val este însoţită de mai puţine riscuri, deoarece, la deschiderea chiuvetei, proteza, croşetele şi modelul rămân fixate într-o singură parte. Partea a doua a tiparului, în acel moment, nu exercită nici o tracţiune asupra vreunui element al protezei. Scoaterea protezei din interiorul pereţilor tiparului se obţine prin tăierea ghipsului cu un cuţit care ocoleşte dinţii, croşetele şi marginile protezei.

Scanned with OKEN Scanner

Eliberarea protezei parţiale, după metoda de ambalare fără val, este însoţită de riscuri, deoarece la deschiderea chiuvetei proteza cu toate elementele poate să rămână fixată fie în prima parte a chiuvetei, fie în a doua parte. Deschiderea chiuvetei este realizată încet, prin tracţiune egală şi uniformă, pentru a nu se produce vreun accident. Eliberarea din masa de ghips este efectuată la fel, prin tăiere din aproape în aproape.

Eliberarea protezei parţiale după metoda de ambalare mixtă este cea mai dificilă dintre toate. La deschiderea chiuvetei se poate fractura proteza, deoarece o parte din dinţi sunt fixaţi într-o parte a chiuvetei iar alţii în cealaltă parte a chiuvetei. Pentru a se evita riscul fracturării protezei, dinţilor sau a croşetelor, chiuveta nu este deschisă în cele două jumătăţi, ci se desface un capac, după care se taie ghipsul de la o extremitate. Operaţia de dezambalare este mai uşoară dacă se foloseşte o chiuvetă cu conicitate interioară, pentru a se scoate tiparul în întregime.

Curăţirea protezei

Proteza dezambalată prezintă pe suprafaţa externă şi mucozală ghips ce aderă în mod intim. Curăţirea protezei de ghipsul aderent este realizată mecanic şi chimic.

- *Curăţirea mecanică* constă în spălare sub jet de apă, însoţită de frecare cu o perie aspră.
- *Curăţirea chimică* constă în introducerea timp de 24 de ore a protezei într-o soluţie de citrat de sodiu 90%. Această curăţire chimică este un procedeu care se foloseşte rar, numai când rămân urme de ghips foarte aderente de suprafeţele protezei. Ghipsul este foarte aderent dacă tiparul nu a fost suficient de bine izolat.

Scanned with OKEN Scanner

Prelucrarea şi lustruirea

Prelucrarea protezei constă în îndepărtarea plusurilor de răşină acrilică, în realizarea corecturilor morfologice la nivelul suprafeţelor externe şi în lustruirea finală. Proteza, după ce a fost eliberată din chiuvetă şi curăţată de urmele de ghips, este examinată în mod sistematic şi amănunţit, în scopul depistării unor eventuale defecţiuni, reprezentate de următoarele: lipsuri la nivelul bazei sau şeii, prezenţa porozităţilor, modificări ale poziţiei dinţilor, modificări ale poziţiei croşetelor, exces de acrilat roz într-o regiune etc.

Proteza, pe suprafaţa externă, în apropierea marginilor, prezintă, în general, un exces de acrilat. Acest plus de acrilat apare la nivelul zonei de unire dintre cele două părţi ale tiparului. Excesul de acrilat este îndepărtat prin şlefuire cu ajutorul frezelor de acrilat şi a glaspapirului cu granulaţie fină. Prelucrarea protezei în zona croşetelor şi interdentar este efectuată cu multă atenţie, folosind freze cilindrice şi sferice. Suprafaţa protezei este prelucrată foarte uşor dacă pereţii tiparului au fost bine izolaţi.

Lustruirea se realizează sub acţiunea unor pulberi abrazive reprezentate de piatră ponce, feldspat, cuarţ, care sunt amestecate cu apă pentru a se obţine o pastă. este utilizat motorul orizontal, care acţionează instrumentar special ca: filţul conic, peria circulară şi puful de bumbac. Operaţia de lustruire se începe prin suprapunerea protezei la acţiunea filţului conic pe care se depune pasta abrazivă. Se continuă cu peria pe care se depune, de asemenea, aceeaşi pastă abrazivă şi se finalizează cu puful de bumbac uscat (figura 4.7).

Scanned with OKEN Scanner



Fig.4.7

Adaptarea aparatului gnato-protetic parțial amovibil acrilic în cavitatea orală.

Adaptarea aparatului gnatoprotetic amovibil parcurge obligatoriu aceleaşi sensuri ca şi la edentatul total: adaptarea aparatului gnatoprotetic la pacient şi adaptarea pacientului la aparatul gnatoprotetic. Verificarea intraorală este precedată de o examinare atentă extraorală urmărindu-se dacă au fost respectate toate indicaţiile transmise laboratorului.

Verificarea extraorală se va efectua înainte de venirea pacientului, apreciindu-se corectitudinea execuţiei tehnice a bazei, arcadelor artificiale, elementelor de menţinere şi stabilizare, prelucrarea, lustruirea, modelajul feţelor externe (rugi, papile, false gingii, etc.). Grosimea bazei trebuie să fie uniformă, evitându-se astfel zonele de minimă rezistenţă. Se examinează faţa externă şi mucosală care nu trebuie să prezinte deteriorări, porozităţi, surplusuri ca urmare a nerespectării a

Scanned with OKEN Scanner

unui regim termic de polimerizare corect. Porii reduc rezistenţa mecanică a acrilatului şi constituie locuri retentive pentru resturile alimentare, microorganisme, etc. Marginile bazei să fie rotunjite şi nu ascuţite pentru a nu avea loc acţiune secantă asupra ţesuturilor de vecinătate. Se verifică, de asemeni, dinţii artificiali dacă sunt bine implantaţi în masa acrilică a şeilor, fără fisuri, deplasări şi dacă s-au respectat indicaţiile de alegere şi montare a dinţilor. Se verifică de asemeni elementele de menţinere şi stabilizare, dacă nu s-au deteriorat în momentul stupuirii acrilatului. Acrilatul pătruns între croşetele turnate şi dinţi va fi îndepărtat prin şlefuire, de asemeni se vor degaja croşetele atunci când pătrund prea adânc în masa acrilică.

Pentru verificarea intraorală aparatele gnatoprotetice vor fi spălate şi degresate în faţa pacientului realizându-se totodată toaleta câmpului protetic pentru îndepărtarea resturilor alimentare retenţionate şi a tartrului. Concomitent se vor da indicaţii bolnavului privind inserţia şi dezinserţia aparatului, senzaţiile curioase pe care le va avea în momentul inserţiei. Inserţia aparatului gnatoprotetic se va realiza în funcţie de axul de inserţie stabilit la paralelograf, aplicând o uşoară presiune pe arcadele artificiale până la corecta aşezare pe câmpul protetic şi se verifică dacă au fost satisfăcute principiile adaptării mecanice, biologice, funcţionale, fizice.

Adaptarea mecanică constă în armonizarea protezei la structurile câmpului protetic. Ea începe odată cu introducerea aparatului pe câmpului protetic când există dificultăţi de inserţie cauzate de unele spine iritative ce nu au fost decelate şi retuşate la examenul extraoral, se pot realiza uşoare retuşuri la nivelul marginilor ascuţite, bazei, etc. În unele cazuri inserţia protezelor acrilice nu se poate realiza corect din cauza unor deficienţe de realizare (lipsa deretentivizării unor zone din vecinătatea dinţilor

Scanned with OKEN Scanner

limitrofi edentaţiei), fiind necesară o şlefuire importantă, cu riscul pierderii contactului dintre şa şi dinţii restanţi. Contactul cu arcada restantă va fi refăcut ulterior avându-se în vedere faptul că unul din principalele obiective ale tratamentului este refacerea continuităţii arcadei. Din acest motiv şeile vor fi întotdeauna încastrare în breşele edentare având contact intim cu dinţii limitrofi.

Se va verifica plasarea corectă a elementelor de sprijin şi stabilizare . Braţele croşetelor nu trebuie să fie active în repaos ci atunci când apare o forţă care tinde să disloce proteza de pe câmp. Dacă observăm că aparatul gnatoprotetic nu are stabilitate în repaos, vom urmări şi remedia cauzele acestei instabilităţi, forţa gravitaţională în cazul protezelor maxilare, interferenţele musculo-ligamentale în cazul unor margini prea lungi, modelajul exagerat al bazei, etc. Stabilitatea se verifică prin teste de basculare, executând presiuni pe diferite porţiuni ale protezei alternativ (arcade, şei, etc.) bascularea antero-posterioară sau transversală poate fi datorată montării unor dinţi lateral, în afara crestei sau cu dimensiuni şi relief ocluzal neconcordant cu dimensiunile crestei, contactul incorect al conectorului principal cu torusul palatin, frenul lingual, procesul alveolar.

Stabilitatea statică şi dinamică va fi obţinută şi prin realizarea unui contact intim între elementele de menţinere şi stabilizare şi dinţii restanţi, de aceea vom verifica cu atenţie dacă ele sunt active la tendinţele de dislocare pe care le încercăm.

O altă sursă de instabilitate mecanică o reprezintă rapoartele ocluzale disarmonice, nefuncţionale care se reduc prin şlefuiri selective. Se admite păstrarea unei uşoare înălţări ocluzale în prima şedinţă de aproximativ 1 mm. Această înălţare

Scanned with OKEN Scanner

se justifică prin aceea că imediat după aplicarea protezelor are loc o resorbţie mai mică a suportului muco-osos, care se stabilizează cam la o lună după protezare când se produce şi o tasare a mucoasei. Această înălţare a ocluziei poate fi mai redusă în raport de rezilienţa mucoasei.

Adaptarea biologică se referă la receptarea aparatelor gnatoprotetice de către organism în general şi de către ţesuturile sistemului stomatognat în special. Rezolvarea problemelor de ordin mecanic şi biologic trebuie să asigure posibilitatea integrării corticale şi subcorticale, fără de care procesul de integrare biologică a protezei nu are loc sau rămâne instabil şi capabil de noi tulburări patologice.

În edentaţiile parţiale protezate adjunct pot apare uneori probleme de biocompatibilitate la primul contact cu aparatul gnatoprotetic, care venind în contact cu o mare varietate de ţesuturi provoacă uneori pe lângă durere şi compresiune senzaţii neobişnuite (hipersalivaţie, senzaţii de vomă, intoleranţe) ce fac dificilă adaptarea biologică. S-ar părea că **una din principalele condiţii ale integrării biologice o constituie stabilitatea şi precizia execuţiei tehnice a aparatului gnatoprotetic.**

Durerea însoţită frecvent de lezarea părţilor moi face imposibilă aplicarea aparatului pe câmpul protetic fiind necesară corectarea defectelor existente. Şeile protetice pot cauza şi ele dureri şi leziuni de decubit. Durerea poate fi localizată şi la dinţii stâlpi forţaţi în momentul inserţiei protezei sau la sfârşitul inserţiei şi la nivelul tuberozităţilor, crestei zigmato-alveolare, liniei milohioidiene, tuberculului piriform, proeminenţelor osoase. de asemeni poate fi localizată la nivelul parodonţiului marginal prin braţele active ale croşetelor plasate defectuos, în contact prea intim cu parodonţiul marginal. Se va verifica de

Scanned with OKEN Scanner

asemeni dacă s-a respectat integritatea parodonţiului marginal printr-o decolectare sistematică sau printr-o distanţare corespunzătoare a tuturor elementelor protetice.

Integrarea biologică depinde şi de stabilitatea materialului în mediul bucal şi de ,mărimea suprafeţei de contact dintre proteză şi mediul bucal şi de mărimea suprafeţei de contact dintre proteză şi ţesuturile cele mai reactive ale cavităţii orale, parodonţiul şi mucoasa.

Printr-o colaborare conştientă a pacientului la reuşita receptării, adaptarea biologică se va realiza în scurt timp.

Adaptarea funcţională se referă la restaurarea funcţiilor fizionomice, fonetice, masticatorii.

Edentaţia, fie ea parţială sau totală, afectează în măsură diferită funcţiile sistemului stomatognat prin dispariţia organului dentar – principal efector implicat direct în producerea principalelor funcţii.

În mod obişnuit există o strânsă relaţie între topografia, amploarea edentaţiei şi tulburarea funcţiilor amintite. Tratamentul edentaţiei parţiale fiind în întregime protetic, problema reluării funcţiilor sistemului stomatognat se pune cu o deosebită acuitate, încă din faza de concepere a pălanului de tratament prin crearea condiţiilor de fond utile exercitării principalelor funcţii. De aceea în această etapă se va verifica dacă au fost realizate rapoartele mandibulo-craniene statice şi dinamice normale, dacă au fost asigurate contracţii musculare manducatoare echilibrate, o echilibrare a tonusului şi o echilibrare ocluzo-articulară. În această şedinţă recuperarea funcţională prin mijloace specifice se va face cu oarecare uşurinţă, când au fost respectate principiile biologice şi mecanice. În edentaţiile parţiale întinse sau terminale prin utilizarea elementelor parţiale amovibile recuperarea funcţională

Scanned with OKEN Scanner

în primă şedinţă depinde de integrarea aparatului în morfologia sistemului, integrare care îşi are problemele ei din cauza volumului mare al protezei, a câmpului protetic receptor întins, şi se va face cu unele amendamente.

În mecanismul adaptării psihice a aparatului gnatoprotetic parţial amovibil intervine sistemul nervos care prin stimulii extero-ceptorilor creează integrarea corticală.

Scanned with OKEN Scanner

CAPITOLUL V

ETAPE CLINICO-TEHNOLOGICE ÎN PROTEZAREA SCHELETIZATĂ

Amprenta documentară	Model documentar
Amprentă preliminară	Model preliminar şi portamprentă individuală
Amprentă funcţională	Model de lucru şi machete de ocluzie
Înregistrarea relaţiilor fundamentale mandibulo-craniene	Transferul datelor cu arcul facial, montarea în articulator, realizarea scheletului aparatului mobilizabil
Proba scheletului în cavitatea orală	Realizarea machetei cu dinţi
Proba machetei cu dinţi în cavitatea orală	Aparatul scheletizat la gata

Modelul documentar ajută la:

- completarea examenului clinic al câmpului protetic, în special în zonele mai puţin accesibile, cele orale şi cele posterioare, unde nu se poate efectua o inspecţie directă. Pe model se observă foarte bine gradul de înclinare al dinţilor restanţi;

Scanned with OKEN Scanner

- schiţarea unor soluţii de tratament şi eşalonarea intervenţiilor necesare ;
- analiza la paralelograf, apreciindu-se tipul pregătirilor pre şi proprotetice;
- informarea pacientului asupra stării câmpului protetic şi al planului de tratament în vederea obţinerii acordului şi a colaborării acestuia pe tot parcursul tratamentului ;
- efectuarea unor intervenţii de modelare asupra parodonţiului marginal şi planului de ocluzie ;
- îmbunătăţirea procesului didactic.

Amprenta preliminară se realizează cu portamprente metalice standard şi material alginic sau siliconic de consistenţe diferite ca material de amprentă.

Pe baza ei se realizează **modelul preliminar**, pe care se confecţionează, în laborator, **portamprenta individuală.**

Amprenta funcţională se poate înregistra, utilizând mai multe tehnici, dintre care prezentăm doar câteva.

Amprenta finală cu portamprentă decupată vestibular

A fost iniţiată de Gyssi şi reluată de Osborne şi Lammie. Această tehnică utilizează o portamprentă care acoperă în întregime crestele edentate, faţa orală şi marginea incizală a dinţilor restanţi, lăsând liberă faţa vestibulară a acestora. După verificarea statică şi dinamică a portamprentei, se trece la amprentare, utilizând ca material de amprentă siliconii, mesele termoplastice sau pastele de zinc-oxid-eugenol, dacă retentivitatea câmpului protetic nu este prea accentuată. În etapa următoare se realizează o cheie vestibulară cu gips, silicon vâscos sau masă termoplastică. Îndepărtarea amprentei se face pe fragmente, mai întâi cheia vestibulară, apoi restul.

Scanned with OKEN Scanner

Amprenta finală cu portamprentă decupată dentar

Este o tehnică de amprentare în doi timpi introdusă deHindel, care utilizează două portamprente (fig.5.1).

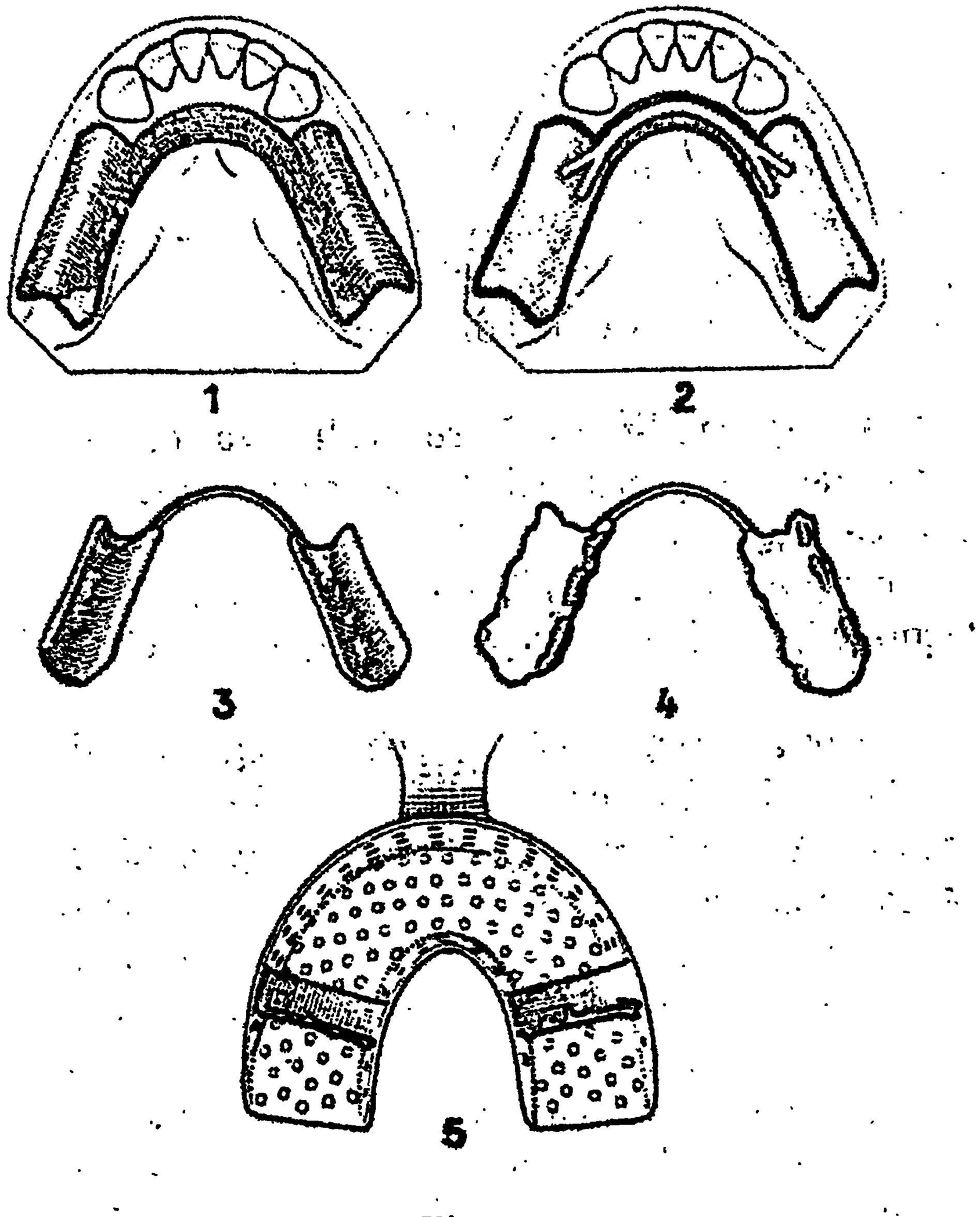

Fig. 5.1

Prima este o portamprentă funcţională decupată în dreptul dinţilor, eliberându-le faţa vestibulară şi orală, şi prevăzută cu butoni de presiune la nivelul crestei edentate. Cea

Scanned with OKEN Scanner

de a doua portamprentă este standard, prevăzută cu două orificii în dreptul butonilor de presiune ai primei portamprente. Prima amprentă se înregistrează cu portamprenta funocţională adaptată în prealabil static şi dinamic, utilizând ca material de amprentă zinc-oxid-eugenolul sau alt material. În timpul al doilea se înregistrează o amprentă cu alginat utilizând portamprenta standard, care va fi poziţionată peste prima, astfel încât grupul dentar să fie complet acoperit, iar butonii de presiune să pătrundă prin orificiile speciale create în portamprenta standard. Este o amprentă de compresiune la nivelul spaţiului edentat.

Amprenta funcţională cu portamprentă decupată incizal a fost propusă de **Rapuano.** După adaptarea portamprentei individuale şi amprentarea crestelor edentate cu zinc-oxid-eugenol, cu ajutorul unei seringi, se introduce materialul alginic prin deschiderea incizală care să acopere spaţiul peridentar.

Amprenta funcţională cu portamprentă decupată incizal varianta descrisă de **Greenfield**. Această metodă este asemănătoare cu tehnica precedentă numai că alginatul se aplică pe toată suprafaţa ocluzală a portamprentei, în scopul înregistrării concomitente a relaţiei de ocluzie. La nivelul materialului alginic, se plasează un fir metalic, pentru a uşura îndepărtarea amprentei.

Tehnicile de amprentare descrise mai sus sunt cu model obişnuit în timp ce tehnicile mai evoluate folosesc modelul corectat.

În ultima vreme, sunt utilizate din ce în ce mai mult **tehnicile de amprentă cu model corectat (secţionat),** introduse de Applegate, Holmes, etc. Aceste tehnici se adresează

Scanned with OKEN Scanner

edentaţiilor terminale, iar interesul pentru diversificarea acestui tip de amprentă rezidă în dorinţa de a se înregistra în relaţie funcţională suportul muco-osos în raport cu suportul dento-parodontal. În acest scop, se exercită presiuni funcţionale ocluzale sau prin presiune digitală pe şeile terminale, în prealabil tapetate cu material de amprentă. Se obţine în felul acesta o compresiune funcţională a muco-periostului de la nivelul crestelor edentate, cu o solicitare mult mai redusă a suportului dento-parodontal în momentul procedurii ceea ce face ca în momentul aplicării aparatului gnatoprotetic amovibil presiunile să fie distribuite judicios asupra dinţilor şi asupra suportului muco-osos.

După înregistrarea unei amprente finale prin tehnica dublului amestec sau eventual a unei amprente secundare, utilizând portamprente complete şi amprentarea într-un singur timp se obţine un model de lucru, pe care se realizează un schelet prevăzut cu şei acrilice la nivelul zonelor edentate terminal (fig. 5.2).

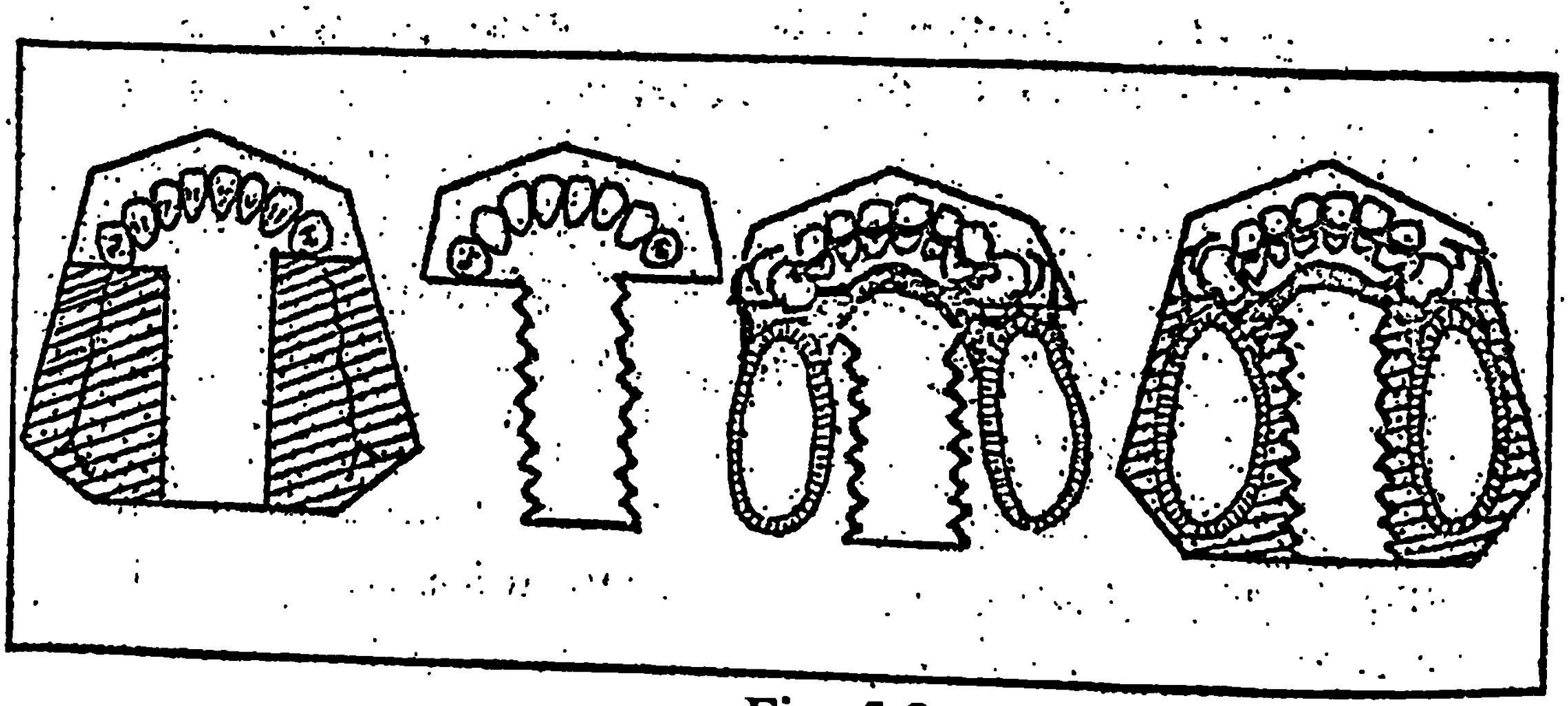

Fig. 5.2

În continuare se secţionează modelul la nivelul crestelor edentate terminale la 1-2 mm îndărătul dinţilor restanţi, creând

Scanned with OKEN Scanner

totodată rètenţii în mod restant. Scheletul cu şeile acrilice se adaptează static şi dinamic în cavitatea bucală. se înregistrează apoi o amprentă marginală cu masa termoplastică, care realizează pe lângă o extensie maximă a şeilor şi o oarecare succiune, urmată de amprentarea funcţională cu zinc-oxid-eugenol sau ceruri buco-plastice, plasate la nivelul şeilor. Scheletul este menţinut prin presiune digitală pe bordurile de ocluzie sau pe butonii de presiune. Urmează poziţionarea scheletului şi turnarea modelului funcţional, la nivel terminal. Gipsul turnat va face corp comun cu modelul de lucru prin intermediul retenţiilor create la acest nivel.

Tehnica modelului corectat cu portamprentă funcţionalizată a fost introdusă de **Boucher şi Renner**. După ce s-a amprentat în maniera prezentată anterior şi s-a turnat modelul de gips, cofrat, se îndepărtează masa de amprentă, iar în spaţiul rămas se introduce acrilat elastic. Se dezinseră scheletul cu portamprenta astfel funcţionalizată şi se înregistrează o nouă amprentă, care reprezintă forma finală, urmărindu- se extinderea maximă a şeilor.

După **amprentarea funcţională**, în laborator se obţine **modelul funcţional**, iar pe acesta se realizează **machetele de ocluzie.**

Analiza modelului la paralelograf orientează clinicianul pentru pregătirea dinţilor suport(coronoplastii), în scopul aplicării elementelor de menţinere şi stabilizare, precum şi dacă este sau nu necesară acoperirea dinţilor suport, în funcţie de profunzimea preparaţiei. Aceste coronoplastii constau în:

- crearea lojelor pentru plasarea sprijinului ocluzal;
- realizarea suprafeţelor paralele de ghidaj pentru a găsi o axă de inserţie optimă, care să permită o stabilizare a protezei,

Scanned with OKEN Scanner

fără a afecta dinţii suport, o retenţie optimă, o estetică satisfăcătoare, o inserţie fără acţiunea scoliodontică asupra ţesuturilor moi.

- evidenţierea zonelor retentive în vederea pregătirii pentru duplicare .

Modelul duplicat este confecţionat din masă de ambalat şi reprezintă o copie a modelului de lucru după ce a fost analizat la paralelograf şi preparat prin foliere şi derentetivizare .

Modelul duplicat este realizat în următoarele scopuri :

- Macheta este modelată şi fixată la suprafaţa lui .
- Reprezintă o parte din tipar – macheta este ambalată odată cu acesta .
- Componenta metalică este turnată (datorită acestui procedeu) cu o adaptare foarte precisă la elementele câmpului protetic .

Următoarea etapă clinică în tratamentul edentaţiei parţiale o reprezintă **înregistrarea principalelor relaţii mandibulo-craniene.**

Din mulţimea poziţiilor mandibulo-craniene înregistrarea rapoartelor fundamentale, **relaţia de postură şi relaţia centrică,** au o importanţă primordială în evaluarea stării de normalitate precum şi a gradului de afectare a morfologiei şi funcţiilor sistemului stomatognat.

În cazul în care, cele două arcade dentare sunt mutilate prin edentaţie parţială, restaurarea relaţiei de postură şi a relaţiei centrice, reprezintă problema fundamentală a protezării, deoarece în acest mod se va realiza o poziţionare corectă a mandibulei faţă de craniu ce va permite reluarea corectă a funcţiilor perturbate ale sistemului stomatognat. Tulburarea relaţiilor de postură şi centrică, în edentaţia parţială, cunoaşte

Scanned with OKEN Scanner

diverse cauze, începând cu pierderea stopurilor ocluzale centrice, continuând cu destrămarea reflexelor parodoto-musculare şi încheind cu necoordonarea activităţii musculare, care poate altera chiar reflexele înnăscute, de postură. Există şi posibilitatea ca relaţiile mandibulo-craniene să nu fie modificate, atât datorită păstrării unui număr suficient de stopuri ocluzale centrice cât şi posibilităţii bolnavului de poziţionare a mandibulei pe baza altor reflexe periferice, cu punct de plecare articular, muscular sau gingivo-parodontal.

În scopul unei determinări cât mai exacte a acestor relaţii, sunt necesare unele măsuri din partea medicului ce trebuie să urmărească crearea unor condiţii de confort clinic şi psihic pentru bolnav, care trebuie informat despre importanţa acestei etape în cadrul tratamentului complex şi complet al maladiei de care suferă, realizându-se o atmosferă de încredere reciprocă între pacient şi medic.

În situaţia existenţei unor malrelaţii mandibulo-craniene, este necesară depistarea cauzelor şi instituirea unui tratament adecvat, care să faciliteze repoziţionarea corectă a mandibulei şi consolidarea unor relaţii corecte.

Astfel, în cazul existenţei unor contacte deflective sau a unor interferenţe la nivel ocluzal care blochează mişcările mandibulare, se va proceda la reechilibrarea ocluziei prin şlefuiri selective, reshapări coronare, remodelarea reliefului ocluzal protetic al restaurărilor gnatoprotetice defectuoase. Un aspect de osebit de important în determinarea relaţiilor mandibulo-craniene îl reprezintă îndepărtarea oricărei acţiuni reflexe cu punct de plecare articular sau muscular, care ar putea influenţa poziţionarea mandibulară. De aici şi necesitatea tratamentului afecţiunilor articulaţiilor temporo-mandibulare printr-o terapie adecvată. Relaxarea musculară şi îndepărtarea

Scanned with OKEN Scanner

durerii, a a spasmelor şi contracţiei prin antrenament, miogimnastică, medicaţie, inhibitori de ocluzie, sunt condiţii importante ale poziţionării corecte mandibulo-craniene. Nu este lipsit de interes să amintim utilizarea în aceleaşi scopuri a balneofizioterapiei. Aplicarea unor aparate gnatoprotetice tranzitorii, constituie un alt mijloc deosebit de valoros în obţinerea unor relaţii mandibulare corecte.

După revenirea la relaţia mandibulo-craniană corectă şi consolidarea acestei situaţii, se poate trece la înregistrarea relaţiei de postură şi a relaţiei centrice, prin diverse tehnici.

Astfel, unele metode utilizează scheletul aparatului gnatoprotetic amovibil, montând la nivelul şeilor acestuia, borduri de ocluzie. Această tehnică dă rezultate bune, însă de cele mai multe ori necesită două înregistrări, una înaintea realizării scheletului datorită faptului că la nivelul câmpului protetic există elemente care interferă ocluzia şi o a doua înregistrare, după construcţia scheletului, în vederea montării dinţilor artificiali. Este o tehnică mai laborioasă, fiind necesare mai multe faze clinice şi de laborator.

Din motivele expuse mai sus noi preferăm înregistrarea relaţiei de postură şi a relaţiei centrice, cu ajutorul machetelor de ocluzie, deoarece se înregistrează o singură dată, modelele se montează de la început în articulator, iar pe aceste modele se vor realiza în continuare, fazele ulterioare. De asemeni, **metoda reabilitării totale a cavităţii orale**, necesită o singură înregistrare a relaţiei centrice, deoarece după o singură amprentă şi pe un singur model, din motive ergonomice şi economice, se pot realiza atât aparatele gnatoprotetice conjuncte cât şi cele adjuncte, după cum în cazul protezării conjuncte pot fi rezolvate toate cele patru cadrane.

Înregistrarea relaţiilor mandibulo-craniene urmăreşte să

Scanned with OKEN Scanner

repoziţioneze mandibula în relaţie centrică corectă, cu respectarea reperelor articular, muscular, osos, dentar, labial şi lingual să permită musculaturii să realizeze o relaţie de postură corespunzătoare. În cadrul înregistrării relaţiilor mandibulo-craniene, vom avea în vedere şi prefigurarea unor parametri ai ocluziei centrice, ca nivelul şi orientarea planului de ocluzie, rapoartele interacrcadice, conservarea clearance-ului ocluzal (free way space). Comparând clearance-ul ocluzal existent cu clearance-ul normal, se poate stabili măsura în care există o abatere de la morfologia şi funcţia normală, precum şi orientarea privind necesitatea înălţării planului de ocluzie.

În practică, în şedinţa de înregistrare a relaţiilor mandibulo-craniene, putem întâlni diverse situaţii care necesită adoptarea unei conduite adecvate.

Astfel, în cazul în care pe unul din maxilare vom realiza un aparat **gnatoprotetic parţial amovibil,** iar celălalt va fi protezat prin aparat **gnatoprotetic total amovibil,** pentru înregistrarea relaţiilor mandibulo-craniene vom utiliza machetele de ocluzie. În determinarea nivelului şi orientării planului de ocluzie ne vom orienta după cel pe care îl imprimă grupul dinţilor restanţi, având grija aprecierii corecte a clearance-ului ocluzal şi a înregistrării unei relaţii centrice normale. Cele două machete de ocluzie se vor solidariza astfel în relaţia centrică corectă, iar în cazul când acestea nu vin în contact pe suprafeţe suficient de întinse pentru a putea fi solidarizate, pe suprafaţa ocluzală a bordurii de ocluzie a maxilarului edentat total, se vor crea retenţii după care seva aplica o pastă de zinc-oxid-eugenol, care va conserva poziţia corectă a celor două machete de ocluzie.

O altă situaţie clinică este oferită de cazul când pe un maxilar se va realiza **aparat gnatoprotetic amovibil,** iar celălalt

Scanned with OKEN Scanner

va fi **protezat conjunct** astfel încât rapoartele interarcadice sunt suficient de stabile. În acest caz înregistrarea relațiilor de ocluzie se va realiza, fie cu ajutorul unei folii de ceară decupată după forma arcadei, fie cu pastă de zinc-oxid-eugenol, plasată pe un cadru de sârmă cu suport textil, utilizând metode simple ca metoda Ramfjord, metoda Barrelle, metoda deglutiției, metoda compresiunii pe maseteri. Krogh-Poulsen recomandă ca în aceste cazuri în care se păstrează suficiente stopuri centrice, relația centrică să se realizeze prin poziționarea de către medic a celor două modele în relație centrică (fără a mai fi necesară o relație intraorală), prin **metoda discriminării tactile**. Desigur, această înregistrare nu permite montarea modelelor decât într-un simulator de tipul ocluzorului urmând ca echilibrarea ocluzală să se realizeze de către practician în cavitatea orală. În cazul în care atât aparatul gnatoprotetic conjunct cât şi aparatul gnatoprotetic amovibil se vor realiza concomitent, se va amprenta în aceeaşi şedinţă atât maxilarul cu substructurile organice preparate, cât şi cel ce va primi aparat gnatoprotetic amovibil. se va înregistra relația centrică, modelele se vor monta în articulator, după care se vor realiza atât aparatele gnatoprotetice conjuncte cât şi aparatul adjunct, care vor fi livrate cabinetului în acelaşi timp.

Când unul din maxilare este protezat prin aparat gnatoprotetic amovibil, cu sau fără aparate gnatoprotetice conjuncte asociate, iar pe maxilarul antagonist vom realiza un aparat gnatoprotetic amovibil, caz în care se asociază şi o **instabilitate** mandibulo-craniană, se înregistrează amprentele pentru maxilar şi mandibulă, în aceeaşi şedinţă. După confecţionarea machetelor de ocluzie se vor stabili nivelul şi orientarea planului de ocluzie pentru zonele edentate, servindune de criteriile antropometrice gnatoprotetice cunoscute, precum şi de nivelul şi orientarea planului de ocluzie pe care o imprimă

Scanned with OKEN Scanner

grupul dentar restant. În continuare, se va proceda la înregistrarea clearance-ului ocluzal şi a relaţiei centrice prin metode simple (Ramfjord, Barrelle, metoda deglutiţiei, metoda compresiunii pe maseteri), urmată de solidarizarea machetelor. Şi în acest caz, pe acelaşi model de lucru se vor realiza toate fazele tehnologice până la finalizarea aparatelor gnatoprotetice.

Atunci când situaţia clinică se prezintă ca cea descrisă anterior, dar cu **stabilitate** mandibulo-craniană, înregistrarea relaţiilor mandibulo-craniene se poate realiza după metoda Krogh-Poulsen sau prin metode simple, descrise anterior, cu interpunerea între arcade a unei folii de ceară sau a unui strat de zinc-oxid-eugenol pe cadru de sârmă, cu suport textil. Şi în acest caz, utilizarea machetelor de ocluzie oferă mai multă siguranţă.

Uneori, arcada antagonistă poate fi **dentată sau edentată parţial sau total şi rezolvată corespunzător,** prin aparate gnatoprotetice conjuncte sau adjuncte. Înregistrarea relaţiilor mandibulo-craniene poate fi realizată, fie prin metoda Krogh-Poulsen, fie cu ajutorul machetelor de ocluzie, cu bordura de ocluzie ramolită, pe care se vor imprima prin mişcarea arcadei antagoniste traiectoriile funcţionale ale acesteia, în scopul funcţionalizării reliefului ocluzal.

Determinarea relaţiei centrice şi înregistrarea sa, este o manoperă dificilă, existând uneori şi insuccese, datorită numeroaselor influenţe anatomice, funcţionale şi clinice, ce pot interfera poziţionarea corectă a mandibulei în raport cu craniul.

În cazul construirii aparatelor gnatoprotetice amovibile maxilo-mandibulare, cauzele insuccesele înregistrării corecte a relaţiilor mandibulo-craniene, ar fi după Saunsbury, cele care ţin de cavitatea orală. Astfel, dacă se forţează închiderea gurii machetele se deformează, iar dacă bordurile sunt realizate din

Scanned with OKEN Scanner

ceară moale, acestea au o anumită elasticitate. Uneori, în ocluziile adânci sau în supraextensia bazei machetei, dinţii anteriori mandibulari fac contact cu baza machetei maxilare, sau alteori bordura maxilară contactează şi deformează mucoasa tuberculului mandibular, astfel încât poziţionarea modelelor nu se mai poate realiza. De asemeni, tot ca o cauză a insuccesului în înregistrarea relaţiei centrice, este considerat şi excesul de gips posterior, care împiedică aşezarea modelelor în machete.

După înregistrarea relaţiei centrice, se va trece mai întâi la **verificarea reperelor articular, muscular, osos, labial, dentar.** La nivelul articulaţiei temporo-mandibulare condilii vor fi centraţi în cavitatea glenoidă, muşchii mobilizatori vor realiza o contracţie echilibrată, osul mandibular se va afla într-o poziţie corectă faţă de craniu astfel încât dimensiunea verticală să se realizeze în limitele normalităţii stabilită prin diverse criterii, buzele vor închide fanta labială fără a se contracta sau răsfrânge, iar cele două arcade vor fi în relaţie armonioasă, cu corespondenţa liniilor mediene.

În următoarea etapă, în scopul realizării paraclinice a unor rapoarte ale modelelor stabilite în cabinet, se va proceda la **transferul pe simulator cu sau fără arc facial a relaţiei centrice.**

După înregistrarea relaţiei centrice urmează pregătirea articulatorului şi programarea sa; a arcului facial şi a piesei bucale tapetate cu ceară sau Stentz, în scopul imprimării contactelor interarcade. Acestea trebuie să fie lejere, regulate, iar metalul să nu fie vizibil, pentru a nu constitui un obstacol în mişcarea de rotaţie pură.

Utilizarea simulatarelor sistemului stomatognat se impune în toate situaţiile din practica stomatologică curentă, atât în scop diagnostic, cât şi terapeutic.

Scanned with OKEN Scanner

Obiectivul principal al simulatoarelor este acela de a reproduce cât mai fidel mişcările complexe mandibulare faţă de maxilar şi baza craniului, într- un raport cât mai natural al modelelor de studiu sau de lucru.

La baza construcţiei simulatoarelor stă una din teoriile ocluziei dinamice: teoria cilindrilor, conului, sferei sau teoria lui Jankelson. În funcţie de complexitatea lor, se clasifică în :

simulatoare mecanice:

- ocluzoare(permit mişcări de închidere şi deschidere);
- articulatoare neprogramabile- Gysi Simplex (panta articulară cu înclinare medie de 30°, platoul incisiv reglabil);
- articulatoare parţial programabile(reglarea pantei articulare, a mişcării de lateralitate- unghiul Bennett, precum şi a platoului incizal la valori medii);
- articulatoare total programabile, cojmplexe(cu posibilitatea reglării tuturor constantelor dinamicii mandibulare);

simulatoare electro- mecanice simple sau cu programare prin computer.

Pentru programarea cât mai exactă a articulatoarelor şi stăbilirea unor rapoarte spaţiale corecte ale poziţiei arcadelor în raport cu articulaţia temporo- mandibulară, este necesară reperarea poziţiei axei şarnieră, a punctului suborbitar, precum şi distanţa dintre ele şi unele repere ocluzale cu ajutorul arcului facial.În funcţie de scopul utilizării, acestea se împart în:

- arcuri faciale pentru determinarea axei şarnieră;
- arcuri faciale de transfer (figura5.2);
- arcuri faciale pentru înscrierea cinematicii mandibulare.

Fiecare articulator este însoţit de propriul său arc facial.

Caracteristicile constructive respectă schema generală privind aceste instrumente: un sistem articular, două braţe, un

Scanned with OKEN Scanner

sistem frontal de reglare a dimensiunii verticale, un platou incizal orizontal.

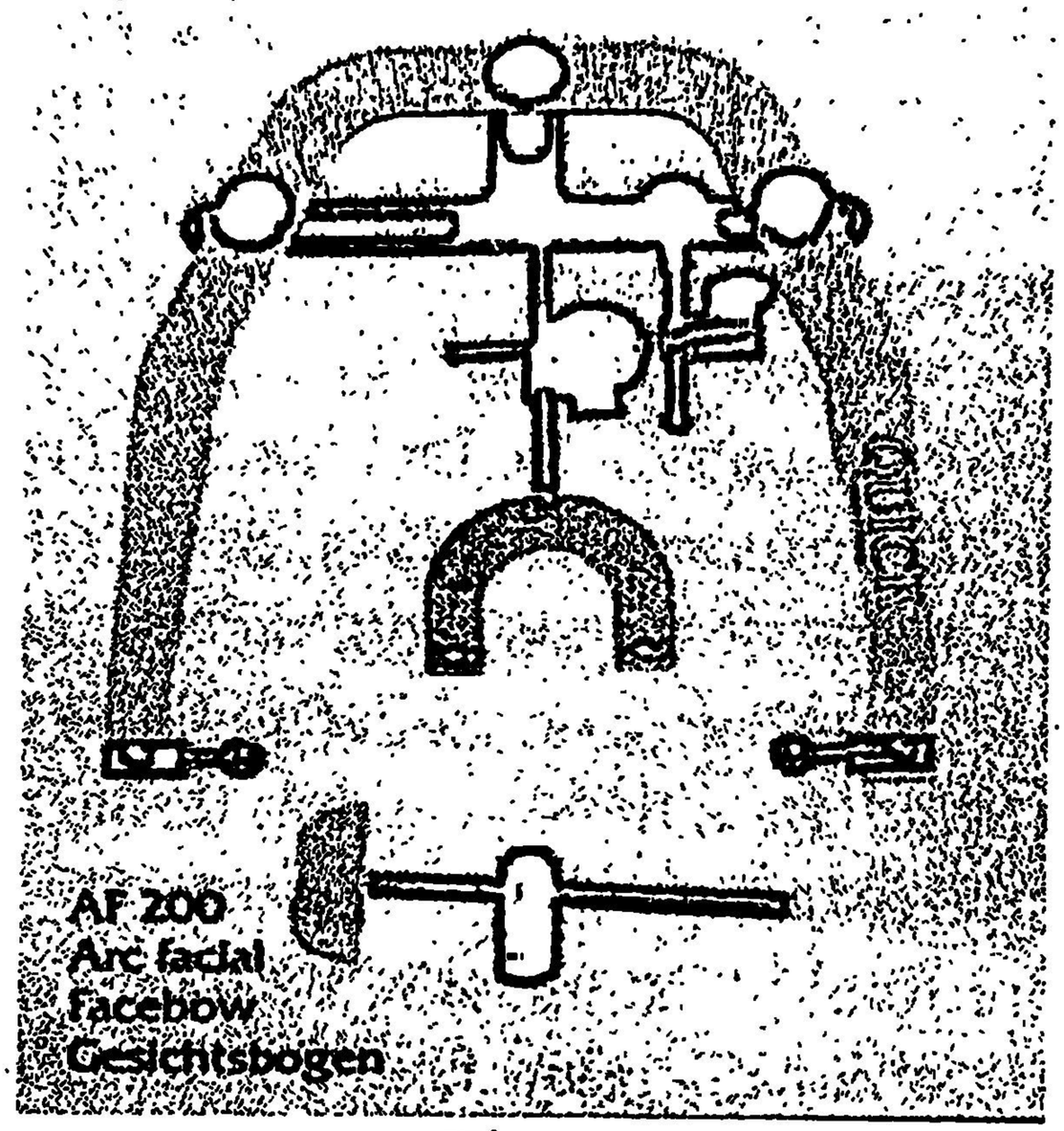

Fig.5.2

Etapele parcurse în scopul montării în articulator sunt;

- pregătirea machetelor de ocluzie (reglarea bordurilor de ocluzie maxilară şi mandibulară şi solidarizarea machetei de ocluzie maxilară la piesa bucală, respectând planul medio-sagital;
- programarea articulatorului;
- pregătirea arcului facial în afara cavităţii orale (strângerea şuruburilor de fixare, blocarea tijei verticale, detaşarea piesei de sprijin pentru nas şi a piesei bucale);
- proba piesei bucale (solidarizarea machetei de ocluzie la piesa bucală, introducerea ei în cavitatea orală şi susţinerea ei de către pacient, urmată de retragerea ei din cavitatea orală);

Scanned with OKEN Scanner

- aplicarea arcului facial;
- aplicarea sprijinului nazal;
- aplicarea piesei bucale şi a machetei în cavitatea orală şi închiderea gurii;
- degajarea arcului facial (retragerea lui împreună cu macheta de ocluzie şi piesa bucală),
- aplicarea arcului facial pe articulator şi transferul datelor reînchiderea arcului pe articulator, prin introducerea vârfurilor laterale ale arcului în orificiile prevăzute în piesele auriculare ale articulatorului. Arcul trebuie să fie orizontal, fiind susţinut de o tijă verticală telescopică, plasată anterior şi care nu interferă cu platoul incisiv);fixarea modelului maxilar în articulator cu gips preparat fluid, cu priză rapidă, urmată de îndepărtarea arcului facial şi a machetei de ocluzie (figura 5.3).

Fig. 5.3

Scanned with OKEN Scanner

Tija incisivă trebuie să vină în contact cu suprafața platoului incizal. În cazul edentațiilor uniterminale există pericolul basculării posterioare a modelului, soluția fiind susținerea posterioară cu un rulou de ceară;montarea în articulator a modelului mandibular (reglarea bordurii de ocluzie mandibulară în raport de cea maxilară şi de dimensiunea verticală a etajului inferior în relație centrică şi solidarizarea celor două machete de ocluzie printr- un strat subțire de ceară, urmată de trasarea reperelor în vederea montării dinților. Ansamblul celor două machete este plasat pe modelul maxilar deja montat, iar în macheta mandibulară plasăm modelul mandibular. Se aplică gips pe soclul modelului şi pe brațul inferior al articulatorului şi se închide articulatorul pentru a solidariza ansamblul (figura 5.4).



Fig.5.4

Placa incisivă trebuie să vină în contact cu tija incisivă. Dupã priza gipsului se coboarã tija incisivã cu aproximativ 5mm, ce reprezintã grosimea cerii sau a piesei bucale;

Scanned with OKEN Scanner

- Transferarea reperelor de pe machete pe modele şi îndepărtarea machetelor.

Urmează etapa de **machetare a aparatelor gnato-protetice parţial amovibile.**

Deosebit de importantă şi interesantă este etapa echilibrării statice şi dinamice a rapoartelor ocluzale, ce se realizează atât în stadiul de machetă, cât şi cu aparatele gnato-protetice "la gata". Regulile tipului de ocluzie aleasă (unilateral sau bilateral echilibrate) pot fi perfect realizate în articulator, astfel încât în cavitatea orală nu mai există probleme de adaptarea şi echilibrare în acest sens.

Utilizarea unui articulator cât mai individualizat evită pericolul real al ocluziei morfo- statice, care poate fi perfectă în laborator, dar nepracticabilă în cabinet.

Totodată, medicul va realiza pe model desenul scheletului viitorului aparat gnatoprotetic(figura 5.5) şi va da indicaţii privind montarea dinţilor artificiali (formă, culoare, număr, morfologie). Informaţiile transmise laboratorului, prefigurate deja în tentative de proiect de plan de tratament vor fi definitivate aducându-li-se modificările necesare în planul de tratament definitiv.

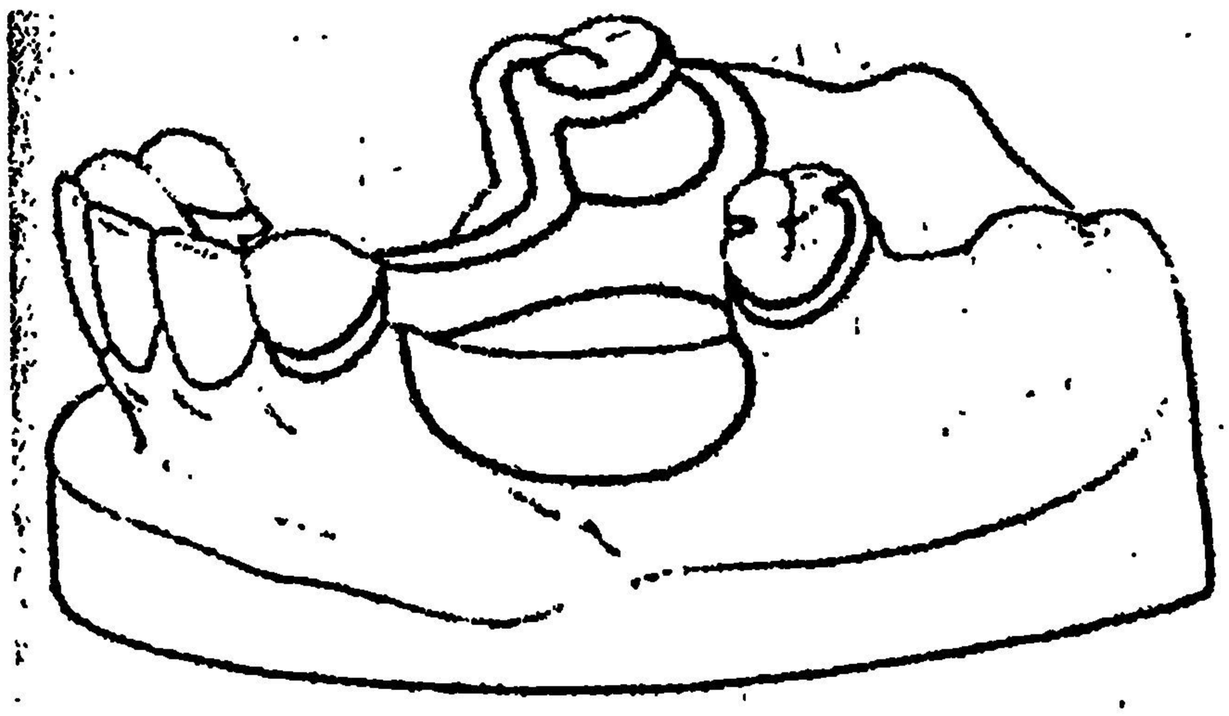

Fig. 5.5

Scanned with OKEN Scanner

În laborator, tehnicianul realizează macheta scheletului aparatului mobilizabil, prin aplicarea elementelor preformate din ceară pe model, în limitele desenului realizat de către medic.

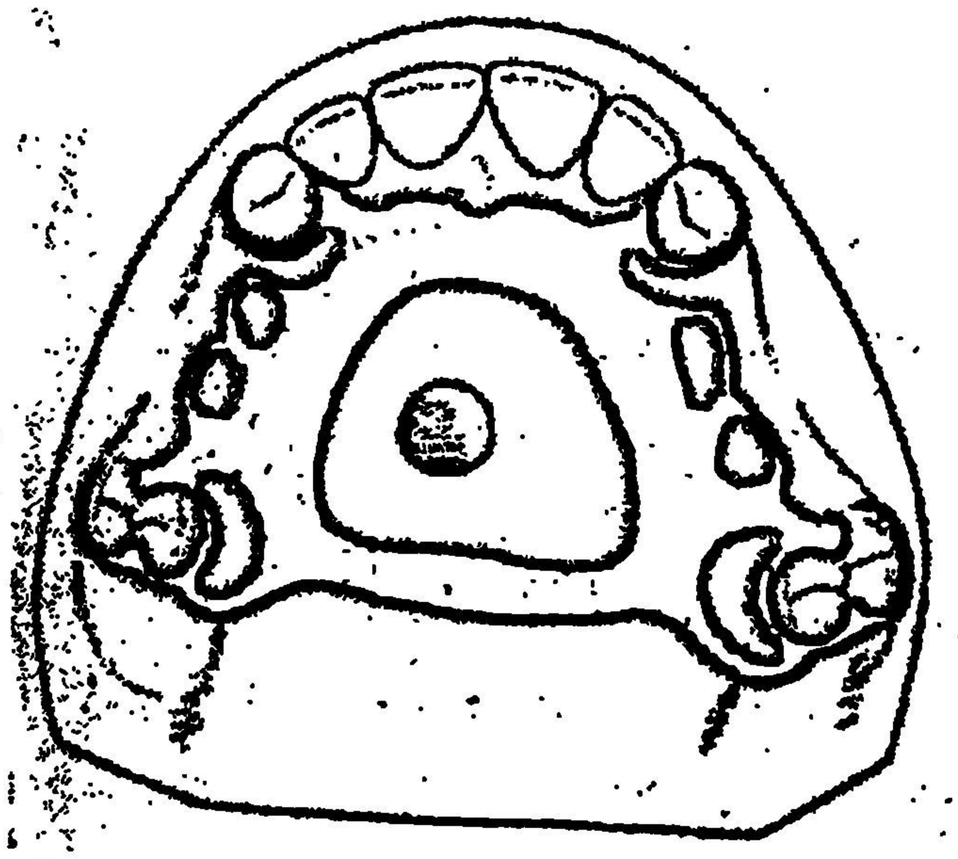

Fig.5.6

Asamblarea şi fixarea diferitelor elemente ale machetei se realizează cu ceară fierbinte, picurată cu spatula, iar unghiurile rezultate în locurile de întâlnire ale diferitelor segmente se rotunjesc, pentru a nu crea locuri retentive şi acumulări de tensiuni (figura 5.6).

Următoarea etapă de laborator este **ambalarea machetei şi realizarea tiparului.**

Ambalarea machetei poate fi efectuată dacă există următoarele:

- conformator;
- disc de centrare;
- vacuum-malaxor;
- masă de vibrat;
- masă de ambalat.

Realizarea tiparului presupune;

Scanned with OKEN Scanner

- alegerea conformatorului şi solidarizarea modelului duplicat la capacul acestuia;
- machetarea canalelor de turnare (figura 5.7);

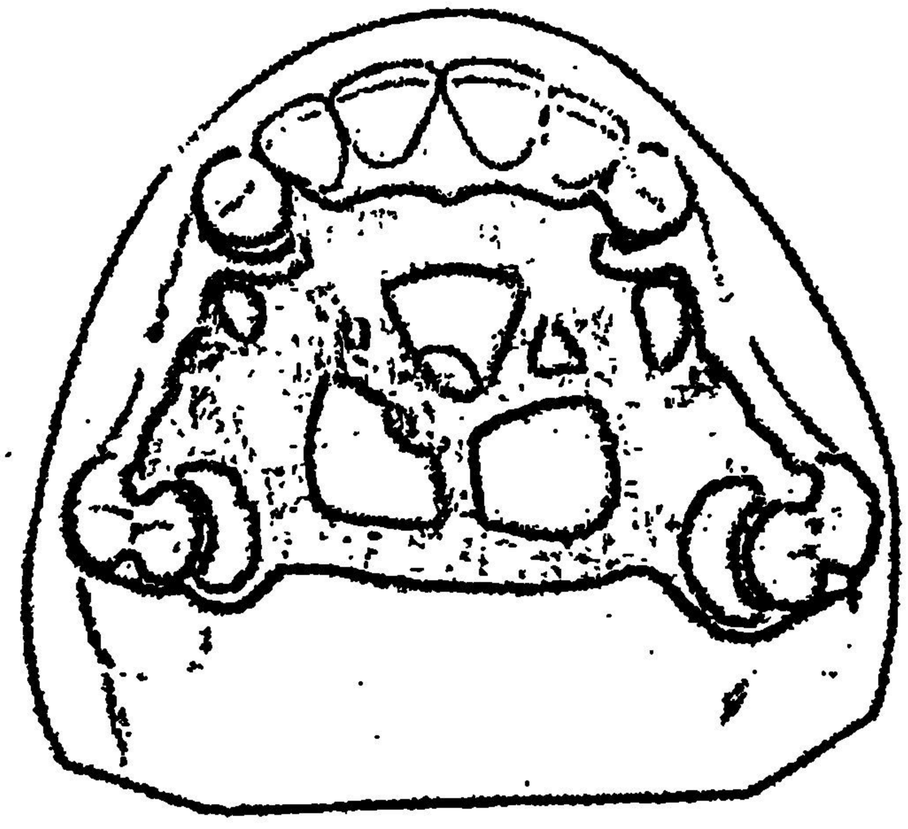

Fig.5.7

- machetarea canalelor de evacuare a gazelor;
- detensionarea;
- degresarea;
- cuplarea cilindrului la capac;
- prepararea masei de ambalat şi turnarea ei;
- topirea şi arderea materialului machetei.

Urmează introducerea aliajului topit în tipar, precedat de încălzirea tiparului şi topirea aliajului (figura 5.8).

Dezambalarea are ca scop degajarea scheletului din masa de ambalat, prin sfărâmarea tiparului.

Prelucrarea scheletului metalic constă în sablare, secţionarea tijelor, netezire, planare şi lustruire.

Proba scheletului pe modelul de lucru se realizează după aşezarea lui în funcţie de axul de inserţie, fiind controlate toate părţile componente ale scheletului şi rapoartele pe care le au cu suprafaţa modelului.

Scanned with OKEN Scanner



Fig. 5.8

Verificarea clinică a scheletului este o etapă deosebit de importantă în tratamentul edentației parțiale prin aparate gnatoprotetice parțial amovibile, de care depinde reuşita etapelor care urmează. Ea urmăreşte modul de respectare a indicațiilor terapeutice, a calităților tehnologice şi a corectitudinii frazelor de tratament anterior (tratament preprotetic, proprotetic, amprentare, etc.). Verificarea se va efectua extraoral (pe modelul de lucru şi în afara modelului) şi intraoral.

La verificarea extraorală pe model se urmăreşte dacă tehnicianul a respectat toate indicaţiile date din cabinet, dacă toate elementele componente ale scheletului corespund cu proiectul desenat, adaptându-se perfect la model. În momentul inserției pe model, scheletul nu trebuie să intre forțat şi să abrazeze unele porțiuni ale dinților de pe model. Se va verifica dacă butonii de distanțare de la nivelul şeilor păstrează un spațiu suficient pentru componenta acrilică.

Scanned with OKEN Scanner

La controlul scheletului în afara modelului se apreciază rigiditatea conectorului principal, porozități sau lipsuri mai importante la nivelul elementelor de menținere și stabilizare, etc. (din cauza unor defecte de turnare, ambalare). Modul de execuție tehnologică a diverselor elemente componente (șei, conectori, croșete) se apreciază de către un specialist printr-un examen defectoscopic macro și microstructură într-un laborator special amenajat. Se verifică dacă există muchii tăioase care se vor corecta, rotunjindu-se, dacă există zone de minimă rezistență la nivelul unirii șeilor cu conectorul principal, conectorul secundar, dacă există o descreștere uniformă în grosime a brațelor retentive ale croșetelor și dacă scheletul metalic a fost corect prelucrat și lustruit.

Examenul intraoral al scheletului se realizează după o igienizare perfectă a dinților restanți și a zonelor de amplasare a elementelor de menținere și stabilizare și o igienizare perfectă a scheletului. Se va stabili mai întâi prin tatonări axul de inserție al scheletului, după cel stabilit la paralelograf. Există cazuri când un schelet se adaptează perfect pe model însă nu se adaptează perfect în cavitatea orală din cauza unor incorectitudini din etapele clinice sau tehnice anterioare, producând greutăți în inserția scheletului sau chiar imposibilitatea inserției. Dacă după un examen atent al câmpului protetic și scheletului se stabilesc modificări minore, se pot face retușuri ale scheletului în cabinet. În cazul unor defecțiuni mai importante scheletul se va reface.

Verificarea scheletului în cavitatea orală urmărește în principal două aspecte: mecanic și biologic. Prin presiuni ușoare exercitate în axul de inserție se va urmări dacă s-a realizat o angajare în poziție corectă a tuturor elementelor scheletului. Se verifică stabilitatea statică și dinamică a scheletului pe câmp,

Scanned with OKEN Scanner

prin presiuni alternative executate pe diferite părţi componente. Basculările latero-laterale sau antero-posterioare necesită depistarea cauzelor şi remedierea lor. Se verifică de asemeni dacă pintenul ocluzal pătrunde perfect în lăcaşul realizat, având grosimea smalţului şlefuit, dacă braţele active şi opozante ale croşetelor sunt corect plasate, exercitându-şi funcţia lor de menţinere a scheletului pe câmp. Elementele de menţinere şi stabilizare nu trebuie să se opună dezinserţiei voluntare ci să se opună numai deplasărilor spontane, involuntare. Verificarea ocluziei se face în intercuspidare maximă, relaţie centrică, lateralitate dreaptă şi stângă, propulsie, când nu trebuie să existe contacte premature, interferenţe ocluzale ce ar putea determina limitări ale mişcărilor mandibulare în lateralitate sau înălţări ale dimensiunii verticale a etajului inferior. Când modificările ocluzale sunt minime, ele se pot corecta prin şlefuiri având grijă să nu se distrugă relieful ocluzal al dinţilor restanţi sau antagonişti şi să nu fie periclitată rezistenţa elementelor de menţinere şi stabilizare. Când modificările ocluzale sunt importante, apare necesitatea realizării unui nou schelet.

Adaptarea biologică a scheletului ţine în principal de raportul existent între elementele scheletului şi elementele câmpului protetic. În momentul inserţiei scheletului se va urmări cu atenţie dacă nu apar leziuni sau dureri la nivelul părţilor moi şi a dinţilor restanţi. Dacă scheletul nu exercită o acţiune secantă asupra acestora şi se fac corecturile necesare. Se apreciază totodată dacă s-a păstrat spaţiu suficient pentru componenta acrilică a şeilor, dacă la mandibulă conectorul principal (bara) este distanţat corespunzător de parodonţiul dinţilor restanţi, de planşeu, de versantul lingual al procesului alveolar, dacă conectorul principal maxilar (plăcuţa palatină) este distanţată corespunzător de dinţii restanţi şi de mucoasă, mai ales atunci

Scanned with OKEN Scanner

când există torus, spre a evita decubitusurile. Se verifică dacă au fost ocolite sau despovărate de presiuni şi alte zone ale câmpului protetic (papila bunoidă, sutura intermaxilară, rugile palatine, zonele Schroder, frenul lingual, linia milohioidiană). se evită contactul prea intim cu zona "Ah" ca şi grosimea prea mare a conectorului principal ce ar putea crea senzaţii de greaţă. Se vor avea în vedere în permanenţă asigurarea condiţiilor necesare menţinerii cât mai mult pe arcadă a dinţilor restanţi în condiţii funcţionale.

Scheletul astfel verificat se trimite în laborator unde se va realiza **macheta componentei acrilice** a şeilor şi se vor monta dinţii artificiali.

În cabinet se realizează **proba machetei cu dinţi în cavitatea orală**, efectuându-se în două etape: extraoral (pe model cu simulatorul deschis, cu simulatorul închis şi detaşată de pe model) şi intraoral.

Verificarea extraorală cu simulatorul deschis va urmări dacă au fost respectate toate indicaţiile de alegere şi montare a dinţilor după regulile generale şi individuale de montare, ţinându-se seama de morfologia şi poziţia dinţilor restanţi, întinderea şi topografia spaţiului protetic potenţial. Examinarea cu simulatorul închis ne permite să apreciem corectitudinea realizării rapoartelor ocluzale statice şi dinamice.

Machetele se detaşează apoi de pe model cu atenţie pentru a nu le deforma şi se apreciază dacă marginile şeilor sunt corect conformate, uniforme şi rotunjite. După ce au fost spălate şi răcite, machetele se angajează pe câmpul protetic în axul de inserţie şi se verifică dacă satisfac din punct de vedere mecanic având o bună stabilitate statică şi dinamică.

Stabilitatea dinamică se verifică prin teste de basculare sagitală şi transversală ca şi la edentatul total. O basculare

Scanned with OKEN Scanner

latero-laterală poate apare atunci când dinţii sunt montaţi în afara crestei, iar bascularea antero-posterioară se poate datora incorectitudinii realizării machetei şeilor terminale. Modelajul incorect al falsei gingii ar putea determina interferenţe musculo-ligamentare ce deplasează macheta de pe câmp.

Se controlează dacă au fost realizaţi parametrii sistemului stomatognat: rapoartele ocluzale statice şi dinamice, relaţia centrică, relaţia de postură. Se verifică dacă contactele ocluzale sunt multiple, stabile, fără interferenţe atât pe dinţii naturali cât şi pe cei artificiali. În poziţiile test şi mişcările test se urmăreşte dacă a fost respectat conceptul ocluzal indicat în realizarea arcadelor artificiale. Din punct de vedere funcţional se poate aprecia dacă macheta satisface funcţia fizionomică, în principal.

După verificarea clinică macheta este trimisă în laborator, unde se realizează **componenta acrilică**, prin polimerizarea masei acrilice în tipar.

Urmează dezambalarea şi prelucrarea numai la nivelul componentei acrilice.

Adaptarea aparatului gnatoprotetic parţial mobilizabil este o etapă la fel de importantă ca şi celelalte etape ale tratamentului gnatoprotetic în cadrul căreia bolnavul este la primul contact cu aparatul în faza finită. De precizia şi de calitatea etapelor clinice şi tehnice va depinde adaptarea rapidă şi succesul resuscitării protetice.

Adaptarea aparatului gnatoprotetic amovibil parcurge două sensuri: adaptarea aparatului gnatoprotetic la pacient şi adaptarea pacientului la aparatul gnatoprotetic. Verificarea intraorală este precedată de o examinare atentă extraorală urmărindu-se dacă au fost respectate toate indicaţiile transmise laboratorului.

Scanned with OKEN Scanner

Verificarea extraorală se va efectua înainte de venirea pacientului, apreciindu-se corectitudinea execuţiei tehnice a bazei (componenta metalică şi acrilică), arcadelor artificiale, elementelor de menţinere şi stabilizare, prelucrarea, lustruirea, modelajul feţelor externe (rugi, papile, false gingii, etc.). Grosimea bazei trebuie să fie uniformă, evitându-se astfel zonele de minimă rezistenţă. Se examinează faţa externă şi mucosală care nu trebuie să prezinte deteriorări, porozităţi, surplusuri ca urmare a nerespectării a unui regim termic de polimerizare corect. Porii reduc rezistenţa mecanică a acrilatului şi constituie locuri retentive pentru resturile alimentare, microorganisme, etc. La nivelul şeilor se va verifica trecerea de la porţiunea metalică la porţiunea acrilică care trebuie să fie fără denivelări, în acelaşi plan, de asemeni butonul de distanţare de pe faţa mucosală să fie inclus în masa acrilică.

Pentru **verificarea intraorală** aparatele gnatoprotetice vor fi spălate şi degresate în faţa pacientului realizându-se totodată toaleta câmpului protetic pentru îndepărtarea resturilor alimentare reţenţionate şi a tartrului. Concomitent se vor da indicaţii bolnavului privind inserţia şi dezinserţia aparatului, senzaţiile curioase pe care le va avea în momentul inserţiei. Inserţia aparatului gnatoprotetic se va realiza în funcţie de axul de inserţie stabilit la paralelograf, aplicând o uşoară presiune pe arcadele artificiale până la corecta aşezare pe câmpul protetic şi se verifică dacă au fost satisfăcute principiile adaptării mecanice, biologice, funcţionale, fizice.

Adaptarea mecanică constă în armonizarea protezei la structurile câmpului protetic. Ea începe odată cu introducerea aparatului pe câmpului protetic când există dificultăţi de inserţie cauzate de unele spine iritative ce nu au fost decelate şi retuşate la examenul extraoral, se pot realiza uşoare retuşuri la nivelul

Scanned with OKEN Scanner

marginilor ascuţite, bazei, etc. **Stabilitatea statică şi dinamică** va fi obţinută şi prin realizarea unui contact intim între elementele de menţinere şi stabilizare şi dinţii restanţi, de aceea vom verifica cu atenţie dacă ele sunt active la tendinţele de dislocare pe care le încercăm.

Reactivarea croşetelor turnate este contraindicată din cauza pericolului de fracturare.

O altă sursă de instabilitate mecanică o reprezintă rapoartele ocluzale disarmonice, nefuncţionale care se reduc prin şlefuiri selective. Se admite păstrarea unei uşoare înălţări ocluzale în prima şedinţă de aproximativ 1 mm. Această înălţare se justifică prin aceea că imediat după aplicarea protezelor are loc o resorbţie mai mică a suportului muco-osos, care se stabilizează cam la o lună după protezare când se produce şi o tasare a mucoasei. Această înălţare a ocluziei poate fi mai redusă în raport de rezilienţa mucoasei.

Adaptarea biologică se referă la receptarea aparatelor gnatoprotetice de către organism în general şi de către ţesuturile sistemului stomatognat în special. Rezolvarea problemelor de ordin mecanic şi biologic trebuie să asigure posibilitatea integrării corticale şi subcorticale, fără de care procesul de integrare biologică a protezei nu are loc sau rămâne instabil şi capabil de noi tulburări patologice.

Durerea însoţită frecvent de lezarea părţilor moi face imposibilă aplicarea aparatului pe câmpul protetic fiind necesară corectarea defectelor existente. Ea poate fi datorată unor defecte ale scheletului nedeclarate la verificarea clinică a acestuia prin acţiunea unor elemente metalice, cum ar fi conectorii secundari cu traseul mucosal (croşete pentru colectori cu braţ prelungit, pentru conectori în "T") conectori principali plasaţi pe bolta palatină prevăzută cu torus, conectori ce nu respectă frenul

Scanned with OKEN Scanner

lingual sau înclinarea versantului lingual. Şeile protetice pot cauza şi ele dureri şi leziuni de decubit. Durerea poate fi localizată şi la dinţii stâlpi forţaţi în momentul inserţiei protezei sau la sfârşitul inserţiei şi la nivelul tuberozităţilor, crestei zigmato-alveolare, liniei milohioidiene, tuberculului piriform, proeminenţelor osoase. de asemeni poate fi localizată la nivelul parodonţiului marginal prin braţele active ale croşetelor plasate defectuos, în contact prea intim cu parodonţiul marginal. Se va verifica de asemeni dacă s-a respectat integritatea parodonţiului marginal printr-o decolectare sistematică sau printr-o distanţare corespunzătoare a tuturor elementelor protetice.

Integrarea biologică depinde şi de stabilitatea materialului în mediul bucal şi de ,mărimea suprafeţei de contact dintre proteză şi mediul bucal şi de mărimea suprafeţei de contact dintre proteză şi ţesuturile cele mai reactive ale cavităţii orale, parodonţiul şi mucoasa. Dacă există incompatibilitate între aliaje pot apare fenomene de galvanism imediat sau la câteva zile după inserţie; după alterarea stratului omogen realizat prin lustruire. Printr-o colaborare conştientă a pacientului la reuşita receptării, adaptarea biologică se va realiza în scurt timp. Adaptarea funcţională se referă la restaurarea funcţiilor fizionomice, fonetice, masticatorii.

Se va verifica dacă au fost realizate rapoartele mandibulo-craniene statice şi dinamice normale, dacă au fost asigurate contracţii musculare manducatoare echilibrate, o echilibrare a tonusului şi o echilibrare ocluzo-articulară. În această şedinţă recuperarea funcţională prin mijloace specifice se va face cu oarecare uşurinţă, când au fost respectate principiile biologice şi mecanice. În edentaţiile parţiale întinse sau terminale prin utilizarea mijloacelor parţiale amovibile recuperarea funcţională în prima şedinţă depinde de integrarea

Scanned with OKEN Scanner

aparatului în morfologia sistemului, integrare care îşi are problemele ei din cauza volumului mare al protezei, a câmpului protetic receptor întins şi se va face cu unele amendamente.

Funcţia fizionomică nu satisface pe deplin în această primă etapă deşi s-a refăcut morfologia arcadelor edentate, s-a creat suportul pentru părţile moi periorale, în scopul refacerii arhitecturii faciale, a redimensionării etajului inferior, a reproducerii profilului. Contracţia reflexă a muşchilor faciali determinată de prezenţa aparatului gnatoprotetic dă bolnavului uneori un aspect caracteristic cu rigiditatea ţesuturilor feţei urmând ca în etapele următoare să producă o relaxare musculară.

În zona frontală se va urmări dacă s-a respectat forma, dimensiunea, culoarea dinţilor în armonie cu dinţii restanţi folosiţi ce elemente de comparaţie sau în raport cu criteriile generale ale aspectului fizionomic încât să se înscrie în armonia facială. se verifică dacă dinţii artificiali restaurează simetria arcadei, curba vestibulară a arcadei frontale şi a marginii incizale, vizibilitatea corespunzătoare a dinţilor în timpul fonaţiei şi surâsului, dacă modelarea versantului vestibular este corect realizată în zona frontală, asigurând suport pentru buză. Se urmăreşte de asemeni dacă nivelul marginii gingivale a dinţilor artificiali este plasat în funcţie de nivelul festonului gingival al dinţilor restanţi. Se va aprecia calitatea fizionomică a elementelor de menţinere şi stabilizare care să fie cât mai puţin vizibile în timpul fonaţiei şi a râsului încât să nu trădeze restaurarea protetică. Există uneori cazuri când obţinerea unor restaurări estetice satisfăcătoare antrenează compromisuri de ordin mecanic, biologic.

Fizionomia nerestaurată protetic corespunzător este problema care poate genera bolnavului cele mai multe conflicte

Scanned with OKEN Scanner

de ordin psihic contribuind la inadaptarea biologică a aparatelor gnatoprotetice.

Funcţia fonetică nu este complet recuperată în această primă şedinţă. În momentul inserţiei aparatului gnatoprotetic în cavitatea orală prin modificarea rezonatorului bucal se produce o modificare în funcţia fonetică. De aceea, unii pacienţi acuză tulburări fonatorii mai ales atunci când ei s-au prezentat pentru refacerea în principal a acestei funcţii. Bolnavul va fi avertizat că funcţia fonetică nu se realizează imediat ci după o activitate recuperatorie, realizată în următoarele zile prin exerciţii de fonaţie. Protezele parţial mobile se pot integra fonetic dacă se urmăreşte îndeplinirea unor deziderate: simetrizarea elementelor protetice prin ocuparea unui volum cât mai redus din cavitatea orală, cu păstrarea spaţiului corespunzător pentru limbă prin poziţionarea corectă a dinţilor frontali artificiali cât mai aproape de poziţia dinţilor naturali prin ocolirea zonelor fonetice.

Funcţia masticatorie în edentaţia parţială se asigură în principal prin refacerea morfologiei arcadelor fiind condiţionată şi de alte două aspecte: stabilitatea statică şi dinamică a aparatelor gnatoprotetice în câmp. spijinul pe care îl realizează (dento-parodontal, muco-osos, mixt), de modul de realizare a arcadelor artificiale , a relaţiei de ocluzie, relaţiei centrice, relaţiei de postură, în armonie cu muşchii şi articulaţia temporo-mandibulară. Dinţii artificiali să fie montaţi conform stereotipului de masticaţie în armonie cu dinţii restanţi vecini. De asemeni se verifică ca planul de ocluzie să fie corect orientat şi la un nivel corespunzător plasat şi dimensiunea verticală a etajului inferior dacă este corectă, pentru a putea permite limbii să respingă în momentul optim alimentele între arcade în vederea unei tripurări eficiente. orice modificare a condiţiilor spaţiului vital al limbii creează o perturbare a reflexelor cu toate

Scanned with OKEN Scanner

consecinţele ei. Introducerea protezelor poate redeştepta la unii bolnavi reflexe de funcţionalitate normală şi recuperarea s-ar putea obţine imediat. La alţii se pot elabora noi reflexe condiţionate de toleranţă a aparatului în timp mai scurt sau mai lung. Bolnavului i se cere răbdare, i se dau indicaţii de reeducare funcţională. De aceea totdeauna se vor avea în vedere raţiunile care l-au determinat să ne solicite ajutorul: estetice, fonetice, afective, sociale, sau numai tulburări masticatorii şi în această primă etapă ne vom axa pe satisfacerea funcţiei care este pe primul plan.

Pacientul care nu sesizează dureri în masticaţie sau instabilitatea protezei şi prin receptorii auditivi înregistrează stimuli cu care este obişnuit, iar fizionomia facială este corespunzătoare schemei corporale, poate beneficia de o integrare psihică completă.

Pentru ca perioada de adaptare a aparatului gnatoprotetic să se desfăşoare în condiţii optime, bolnavului i se vor da o serie de indicaţii privind modul de utilizare şi întreţinere a ţesuturilor dure şi moi, privind igienizarea, inserţia şi dezinserţia, recuperarea funcţională, indicaţii privind necesitatea relaţiilor strânse cu medicul în această perioadă. Bolnavul va primi indicaţii precise referitoare la modul de inserţie şi dezinserţie a aparatului gnatoprotetic după un anumit ax, manoperă pe care trebuie să o execute în faţa oglinzii cu multă răbdare, solicitându-i atenţia şi îndemânarea. Este un moment de cumpănă pentru psihicul pacientului care nu trebuie să plece din cabinet fără să stăpânească perfect tehnica respectivă spre a nu produce deformări sau deteriorări ale aparatelor mânuite incorect. I se vor da indicaţii precise asupra modului de a igieniza aparatele gnatoprotetice şi cavitatea orală după fiecare masă. Protezele vor fi bine spălate cu peria şi pasta de dinţi

Scanned with OKEN Scanner

evitându-se pulberile abrazive şi substanţele chimice care le-ar putea deteriora, insistându-se cu periajul asupra zonelor mai retentive de la nivelul arcadelor artificiale, elementelor de menţinere şi stabilizare. Periodic se pot utiliza soluţii antiseptice pentru igienizarea protezelor şi soluţii slabe de de acid acetic cu rol de îndepărtarea a tartrului. se va insista la igienizarea spaţiilor interdentare, a lăcaşurilor ocluzale pentru pinteni sau a altor zone de contact intim cu elementele protetice unde depunerea plăcii şi a tartrului este mai frecventă. Suportul muco-osos va fi periat zilnic cu o perie moale spre a favoriza keratinizarea. Se vor utiliza ape de gură cu efect antiseptic dezodorizant şi keratinizant. Bolnavul va fi instruit de asemeni asupra modului şi regimului de utilizare a protezelor. Protezele parţiale amovibile îndeplinesc toate condiţiile ca să fie purtate continuu ziua şi noaptea, exceptând cazurile de intoleranţă la unele materiale din construcţia sa sau în cazul unor parafuncţii (bruxism). Ea va fi îndepărtată în momentul igienizării, masajului gingival şi a retuşurilor. Colaborarea bolnavului are un rol hotărâtor în receptarea aparatului gnatoprotetic şi va fi prevenit asupra unor deficienţe tranzitorii: senzaţii de disconfort pe care le va avea la primul contact cu proteza din cauza volumului mare, hipersalivaţie, senzaţie de vomă, modificări gustative, dureri, senzaţii ce dispar după primele zile de purtare a aparatelor gnatoprotetice. Va fi de asemeni informat asupra tulburărilor funcţional, inerente la contactul cu aparatul gnatoprotetic şi care dispar în şedinţele următoare. Vom instrui bolnavul să nu-şi creeze obiceiul vicios de a palpa cu limba elementele protetice şi să le ignore. Fonaţia se va recupera prin exerciţii de dicţie în zilele care urmează, iar masticaţia va fi iniţial cu elemente de consistenţă redusă, crescând treptat consistenţa lor şi evitând pe cât posibil alimentele lipicioase. Se

Scanned with OKEN Scanner

recomandă ca masticaţia să se efectueze pe ambele hemiarcade. În unele cazuri se indică pacienţilor exerciţii de miogimnastică, de relaxarea a unor grupări musculare în scopul adaptării la noua situaţie creată.

Bolnavul va fi de asemeni informat asupra posibilităţilor de îmbolnăvire care ar putea surveni (dentare, parodontale, muco-osoase) ca şi asupra modificărilor permanente de la nivelul ţesuturilor sistemului stomatognat. I se va explica că procesul de adaptare se va face treptat şi că în final, după înlăturarea deficienţelor, se va putea obţine o eficienţă funcţională optimă şi că el nu trebuie să întrerupă legătura cu medicul său curant ci să se prezinte periodic la control pentru menţinerea în condiţii optime a ţesuturilor sistemului stomatognat şi a aparatului gnatoprotetic.

Adaptarea primară se realizează în prima săptămână, după inserţia aparatelor gnatoprotetice. Prima şedinţă are loc a doua zi deoarece apar tulburări chiar în cazurile în care bolnavul se simte bine la adaptarea imediată. Se vor urmări cu atenţie în continuare tulburările de adaptare mecanică, biologică, funcţională, psihică.

Neadaptarea mecanică poate fi cauzată în principal de rapoarte ocluzale dizarmonice, neechilibrate suficient de aceea, în această şedinţă trebuie să obţinem o bună stabilitate a aparatului gnatoprotetic pe câmp. Vom verifica cu atenţie rapoartele ocluzale statice şi dinamice, dacă au fost realizaţi parametrii morfologici ocluzali. În poziţia statică cu ajutorul indicatorilor ocluzali se va verifica multitudinea contactelor ocluzale, stabilitatea lor, realizarea unităţilor masticatorii. Proba spatului pozitive ar putea să ne dea indicaţii ca şi la edentaţia totală asupra unor deficienţe în montarea dinţilor sau în

Scanned with OKEN Scanner

realizarea şeilor. se verifică de asemeni rapoartele ocluzale dinamice în lateralitate dreaptă, lateralitate stângă, protruzie, urmărind dacă există alunecări armonioase între suprafeţele cuspidiene, dacă a fost respectat principiul de bază indicat în realizarea arcadelor artificiale (ocluzie unilateral echilibrată, ocluzie bilateral echilibrată, protecţie canină, funcţie grup, point-centric, long-centric, etc.) .

Se va verifica în continuare dacă relaţiile mandibulo-craniene sunt corecte şi dacă mandibula este corect repoziţionată în cele trei planuri. O dimensiune verticală în exces ar putea produce imposibilitatea purtării protezei, oboseală musculară, dureri, etc. Se verifică de asemeni retenţia oferită de elementele de menţinere şi stabilizare dacă este suficientă sau nu, existând posibilitatea reactivării unora dintre ele. In această etapă bolnavul poate încă prezenta o neadaptare biologică din cauza durerilor ce pot apare la nivelul părţilor moi, la nivelul dinţilor sau parodonţiului, datorate fiind insuficientei retuşări, contactelor premature, instabilităţii care nu a fost remediată . După retuşurile efectuate se vor indica bolnavului spălături bucale cu soluţii antiseptice, uşoare cu efect cicatrizant şi calmant. Problemele deosebite în adaptarea biologică la creează şi persistenţa senzaţiei de vomă cauzată de o proteză prea voluminoasă sau instabilă. Durerea şi hipersalivaţia pot şi ele provoca senzaţii de greaţă la pacienţii hipersensibili şi vor fi înlăturate.

Adaptarea biologică ar trebui să fie rezolvată în 1-2 zile fiind dependentă în mare parte de reactivitatea psihosomatică a bolnavului şi de capacitatea proteticianului de a conduce tratamentul.

Adaptarea funcţională trebuie să fie rezolvată practic în decursul primei săptămâni, timp în care bolnavul trebuie să-şi

Scanned with OKEN Scanner

realizeze tipare de mimică, fonaţie, masticaţie, deglutiţie, consolidându-le în perioada secundară. Bolnavul va fi instruit în continuare asupra modului cum să realizeze o deglutiţie fiziologică astfel ca, la sfârşitul acestei perioade, deglutiţia să se realizeze cu uşurinţă.

Dacă recuperarea mecanică, biologică şi funcţională nu au fost complet realizate, nu se va putea obţine o adaptare psihică corespunzătoare. Se consideră că proteza este receptată din punct de vedere psihic atunci când bolnavul uită de prezenţa ei în cavitatea bucală.

Adaptarea secundară durează 30 de zile după inserţia aparatului gnatoprotetic, perioadă în care se va consolida tot ceea ce s-a realizat în etapele anterioare. Se mai pot întâlni în această etapă fenomene de neadaptare mecanică, biologică, funcţională, psihică, în cazurile în care nu s-au remediat complet deficienţele existente. Va fi necesar ca bolnavul să se prezinte la control săptămânal sau mai frecvent, atunci când este nevoie, pentru a putea menţine în condiţii optime aparatul gnatoprotetic şi ţesuturile orale. În această etapă se realizează o fază de echilibru între aparatul gnatoprotetic şi câmpul protetic. De felul cum se realizează adaptarea elementelor aparatului gnatoprotetic în contextul bio-funcţional al sistemului stomatognat şi al organismului va depinde rapiditatea şi calitatea integrării biologice şi funcţionale. se vor efectua retuşurile protezelor la nivelul zonelor de compresiune şi se va continua reechilibrarea ocluzală dacă s-au depistat contacte premature.

Adaptarea tardivă (terţiară) are loc după 30 de zile, când bolnavul trebuie să fie perfect adaptat la proteză şi proteza la ţesuturile cavităţii orale. Această perioadă este condiţionată de

Scanned with OKEN Scanner

modificările rapoartelor proteză-câmp protetic ce apar în timp, ca urmare a deteriorării construcţiei protetice pe de o parte şi a modificărilor inevitabile ale câmpului protetic pe de altă parte. Deoarece utilizarea aparatelor gnatoprotetice înseamnă inserţia unor materiale nebiologice în structuri biologice, având grade diferite de depreciere, tratamentul protetic nu se va considera încheiat şi va fi urmat de o dispensarizare activă condusă cu aceeaşi exigenţă ca şi etapele anterioare. Periodic, la o dată fixată în comun, sau de câte ori este nevoie, bolnavul se va prezenta la control. Este bine să prevenim totdeauna bolnavul de caracterul tranzitoriu al restaurării protetice, de necesitatea de a-i verifica calităţile mecanice, biologice, funcţionale la anumite intervale de timp. La aceste **controale** se va urmări starea aparatelor gnatoprotetice, eventualele deteriorări apărute la nivelul bazei (fracturi, fisuri, modificări de culoare sau structură), şeilor, arcadelor artificiale, elementelor de menţinere şi stabilizare (fracturi, lărgiri) şi se vor remedia.

Se va urmări **stabilitatea aparatelor gnatoprotetice pe câmp**. Instabilitatea constatată survine frecvent din cauza modificărilor ţesuturilor de spijin. De aceea nu trebuie pierdut din vedere nici un moment factorul biologic care impune în continuare conservarea la maxim a integrităţii ţesuturilor ce vin în contact cu aparatul gnatoprotetic. datorită deplasării şi instabilităţii protezelor, stimulii funcţionali pot deveni nefiziologici depăşind gradul de compensare a ţesuturilor şi dau naştere la procese patologice la nivelul suportului dento-parodontal (leziuni carioase, uzură, modificări de poziţie, mobilitate dentară, inflamaţie parodontală, pungi, recesiune), părţilor moi (leziuni de decubit, soluţii de continuitate la nivelul limbii, buzelor, obrajilor), suportului osos (sîndromul de resorbţie şi strofie).

Scanned with OKEN Scanner

Protecţia dinţilor restanţi şi a dinţilor suporţi de croşete va fi realizată în continuare prin proceduri de fluorizare locală.

Toate aceste proceduri se aplică individualizat fiecărui caz clinic în toate etapele tratamentului gnatoprotetic. După realizarea suportului morfologic al sistemului stomatognat şi punerea în condiţii funcţionale a ţesuturilor, se poate trece la realizarea reeducării funcţiilor globale ale sistemului stomatognat. Pentru aceasta, se va stabili deficitul pentru fiecare funcţie tulburată şi se va acorda asistenţă recuperatorie în vederea corectării acestor deficite. Asistenţa recuperatorie se realizează individualizat fiecărui caz clinic în raport cu deficitul constatat pentru fiecare funcţie, realizându-se proceduri ce vor încerca să recupereze într-un grad cât mai înalt funcţiile globale ale întregului sistem stomatognat.

Etapa de dispensarizare în tratamentul prin mijloace adjuncte

Tratamentul gnatoprotetic al edentaţiei parţiale prin mijloace adjuncte nu trebuie să se încheie dată cu adaptarea aparatului în cavitatea orală şi adaptarea bolnavului. Bolnavul va continua vizitele la medic cel puţin odată la şase luni. Necesitatea acestor vizite se datoreşte a fi utilă datorită faptului că proteza contribuie substanţial la modificarea morfologiei câmpului protetic prin suprasolicitări biomecanice ce duc la resorbţii osoase, leziune decubit, mobilizarea dinţilor suport chiar dacă iniţial aparatul a fost corespunzător. Ajustarea periodică a aparatelor amovibile este necesară mai ales în edentaţiile întinse şi termino-terminale în care apar resorbţii accentuate ce trebuie corectate prin căptuşire. Sunt supravegheate cu atenţie elementele protezei din vecinătatea parodonţiului marginal (braţ activ, conector secundar, conector

Scanned with OKEN Scanner

principal). Protezele favorizează de asemeni depunerea plăcii bacteriene, creşterea microbismului oral care au drept consecinţă creşterea frecvenţei îmbolnăvirilor parodontale şi posibilitatea apariţiei cariilor suplimentare datorate în special streptococului mutana şi lactobacilului. Dispensarizarea urmăreşte realizarea şi a obiectivelor amintite în cadrul adaptării tardive, insistându-se în continuare pe educaţia sanitară privind igienizarea cavităţii orale şi a protezei. Se va acorda o importanţă deosebită mijloacelor de apreciere a nivelului de educaţie sanitară şi igienizare. De câte ori este nevoie se intervine în reactualizarea şi redobândirea unor deprinderi igienice corecte ale bolnavului, pe care acesta trebuie să le respecte cu deosebită strictețe.

Scanned with OKEN Scanner

CAPITOLUL VI

ETAPE CLINICO-TEHNOLOGICE ÎN PROTEZAREA COMPOZITĂ

Amprenta preliminară

Ca suport pentru materialele de amprentă, sunt necesare portamprente, care pot fi clasificate în portamprente preliminare şi portamprente funcţionale.

Portamprentele preliminare sau standard sunt de diverse tipuri şi dimensiuni, realizate din metal şi prevăzute cu gutiere pentru zona edentată şi pentru zona edentată, sau din mase plastice.

Având în vedere complexitatea protezării compozite, a necesităţii execuţiei ei impecabile, este indicat a se înregistra amprenta preliminară prin Wash-technic (tehnica dublului amestec) cu portamprentă standard şi material siliconic de consistenţe diferite (solid şi fluid) .

Deasemenea, este preferabil ca ambele componente ale protezării compozite să fie realizate pe acelaşi model . Această tehnică are multiple avantaje, dintre care amintim:

- corectitudine maximă
- economie de timp şi materiale.

Fazele confecţionării **modelului preliminar** sunt următoarele (figura 6.1) :

- examinarea amprentei :
- spălarea amprentei
- turnarea modelului

Scanned with OKEN Scanner

- demularea constă în îndepărtarea amprentei de pe model
- conturarea limitelor portamprentei individuale.

Pe model apare transpusă linia trasată de către medic pe amprentă . Această linie reprezintă limita până la care va ajunge portamprenta individuală ce se va confecţiona. Dacă această linie nu este suficient de evidentă, se va marca cu creionul chimic de pe urmele lăsate pe amprentă .

- fasonarea soclului modelului se face cu aparatul de soclat, reducându-se soclul până la o distanţă de 3 mm faţă de contur .

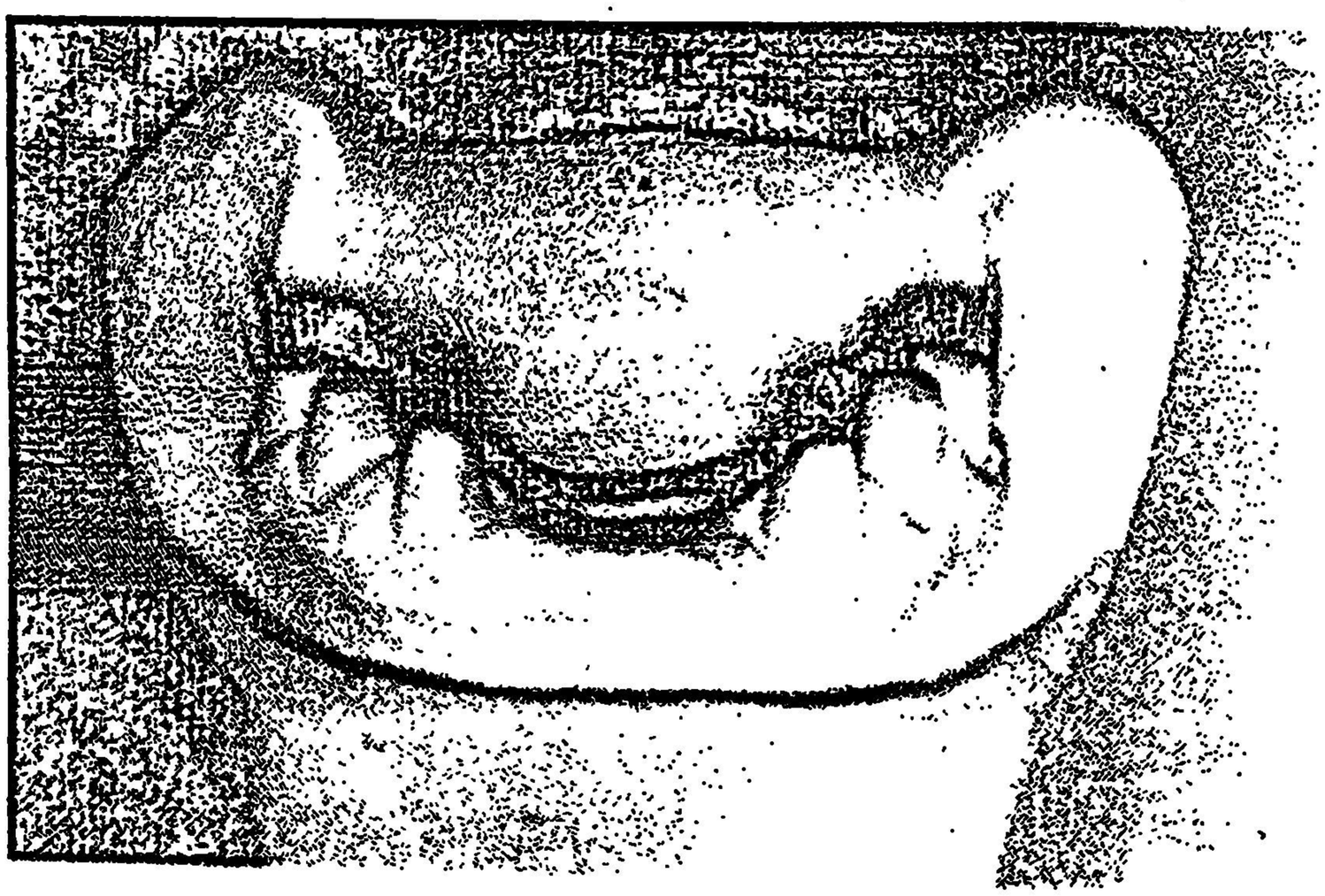

Fig.6.1

Urmează etapa **realizării machetei aparatului gnato-protetic conjunct şi a elementelor speciale de menţinere şi stabilizare** (de exemplu capele coroanelor telescop).

Din punct de vedere tehnic coroanele telescop se execută în următoarele etape :

- realizarea capelor ;

Scanned with OKEN Scanner

- realizarea coroanelor odată cu celelalte elemente componente ale scheletului metalic.

Realizarea capelor

Acestea se pot realiza folosind ca model de lucru, modelul confecționat din gips dur pe care se realizează aparatul gnato-protetic conjunct.

Pregătirea machetei capelor pentru ambalare presupune parcurgerea următoarelor etape :

- se realizează macheta canalului de turnare , a rezervorului de aliaj fluid şi a canalelor de evacuare a gazelor.
- degresarea se face prin tamponare cu o buletă de vată îmbibată în solvenți ai acizilor graşi (alcool , cloroform , acetonă)
- detensionarea se face în apă caldă la 35°C timp de 30 de minute .

Ambalarea şi realizarea tiparului se realizează într-un singur timp , într-un singur material . Se foloseşte masa de ambalat specifică pentru aliajul folosit la realizarea capelor .

Macheta este lipită la capacului conformatorului după care se aplică un strat de masă de ambalat prin pensularea pentru asigurarea aderării acestuia la suprafața machetei . Se aplică conformatorul căptuşit în interior cu hârtie de azbest (conform teoriei expansiunii şi a compensației) la capac şi se toarnă pasta de masă de ambalat vibrând continuu .

Priza masei de ambalat se definitivează după 50-60 minute .

După acest timp ambalajul este introdus în cuptorul de preîncălzit , într-o poziție care să favorizeze curgerea cerii . Temperatura corpului este reglată să crească progresiv timp de

Scanned with OKEN Scanner

o oră până la 200°C pentru a nu produce fisuri în pereţii tiparului .

Încălzirea tiparului presupune introducerea lui în cuptor la temperatura de 200°C şi în timp de 60 de minute se creşte temperatura la 700-750°C (figura 6.2) .

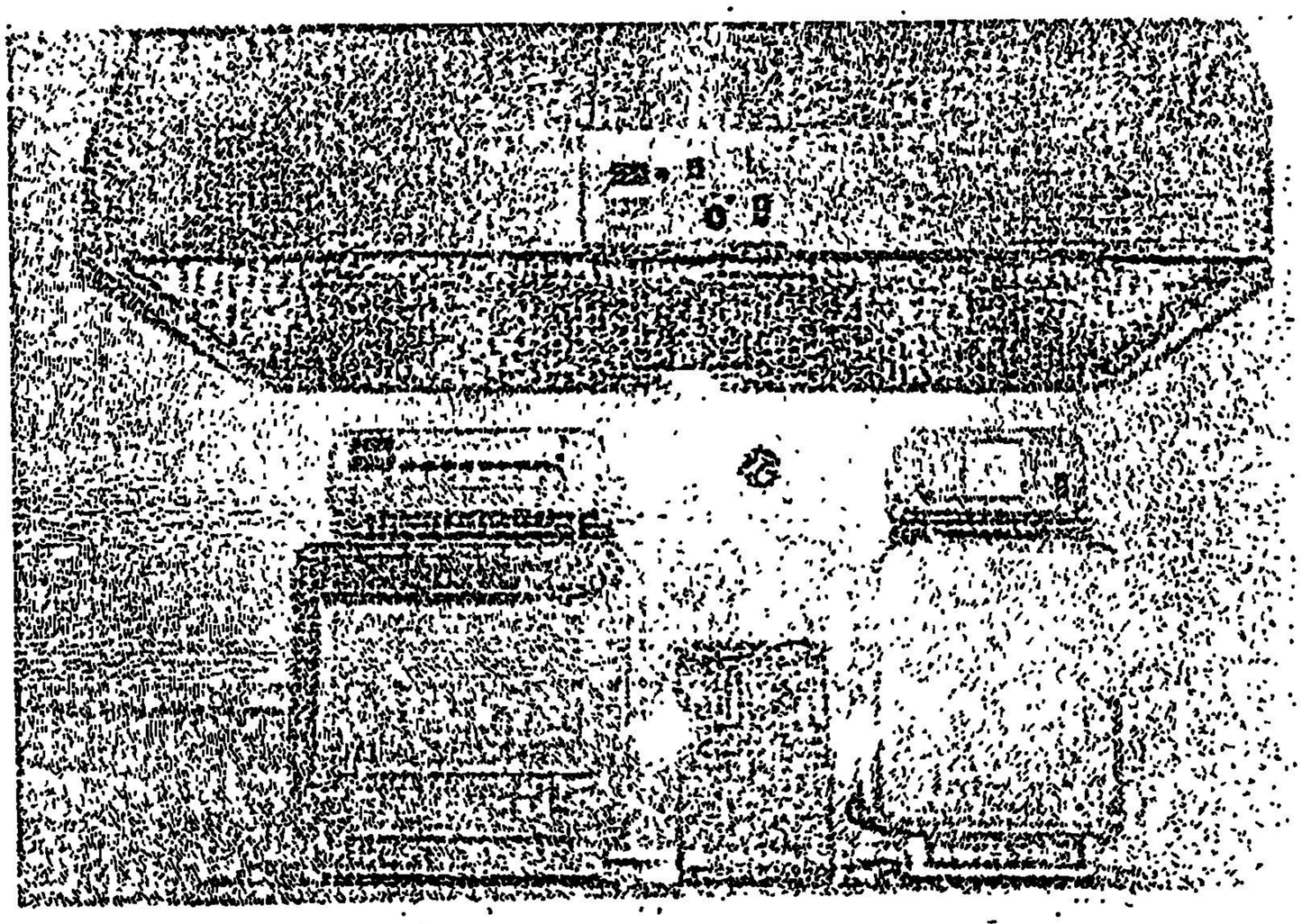

Fig. 6.2

Topirea şi turnarea .

Reprezintă faza în urma căreia se materializează piesa protetică (capa) . Topirea aliajui se face în creuzet sau în conul tiparului cu flacăra produsă de arderea amestecului de oxigen şi gaz (pentru aliajele de aur) şi cu arcul electric pentru aliajul de Cr-Ni . Pentru turnare se utilizează rotaxul, centrifuga semiautomată şi automată etc.

Scanned with OKEN Scanner

Dezambalarea

După răcirea chiuvetei se îndepărtează masa de ambalat de pe metal cu aparatul de sablat, rezultând o suprafaţă curată . Dezoxidarea se face în cazul aliajelor de aur şi constă în îndepărtarea oxizilor de la nivelul suprafeţelor prin fierbiere în acid clorhidric în concentraţie de 10-15% .

Prelucrarea finală presupune netezirea cu guma şi lustruirea cu filţ şi pastă de oxid de crom . În final este supus acţiunii pufului.



Fig. 6.3

Capele sunt cimentate pe dinţii stâlpi numai după ce au fost prelucrate la nivelul feţelor laterale, operaţie executată cu ajutorul micromotorului cu care este paralelograful. Prelucrarea este realizată pentru a se asigura axul de inserţie al protezei pe câmpul protetic (figura 6.3).

Urmează realizarea portamprentei individuale pe modelul preliminar prezentând componenta conjunctă a protezării compozite.

Portamprenta individuală se poate confecţiona din următoarele materiale : placă de bază , acrilat autopolimerizabil

Scanned with OKEN Scanner

sau termopolimerizabil. Ea este compusă din: bază şi mâner. Baza acoperă suprafaţa câmpului protetic în totalitate. Mânerul este situat pe linia medio-sagitală , dimensionat cât doi incisivi centrali , cu suprafeţele laterale concave , pentru a favoriza prinderea între degete în timpul manevrării .

Tehnica de confecţionare a portamprentei individuale din acrilat autopolimerizabil

a. Pregătirea modelului constă în desemnarea limitelor câmpului şi acoperirea dinţilor restanţi cu ceară pentru obţinerea unui spaţiu între portamprentă şi aceştia . Stratul acoperitor va avea o grosime de 3-5 mm şi o formă neretentivă ; izolarea modelului se face întroducându-l în apă 9-10 minute .
b. Se prepară pasta de acrilat autopolimerizabil prin amestec de pulbere şi lichid în proporţie prescrisă de fabricant .

În faza plastică pasta de acrilat este presată între două plăci de sticlă vaselinate pentru a obţine o folie cu grosimea de 1,2-2 mm, grosime ce este dirijată prin aplicarea pe placa inferioară a unor benzi de ceară roz de grosime 1,5-2 mm , înainte de depunerea acrilatului . Pentru ca acrilatul să poată fi îndepărtat de pe sticlă şi aplicat pe model , tot pe placa inferioară se aplică o folie de celofan .

Când pasta de acrilat devine plastică , se îndepărtează prin glisare placa superioară, se ridică acrilatul împreună cu celofanul şi se aplică pe modelul mulându-se atent în limitele perimetrului însemnat cu creionul chimic . Se scoate celofanul , se îndepărtează excesul de acrilat cu spatula şi din aceste resturi se modelează mânerul şi cele două butoane care se lipesc cu uşurinţă picurându-se puţin monomer . Până la polimerizarea acrilatului portamprenta se menţine pe model . Polimerizarea se face cu atît mai repede cu cât temperatura mediului este mai

Scanned with OKEN Scanner

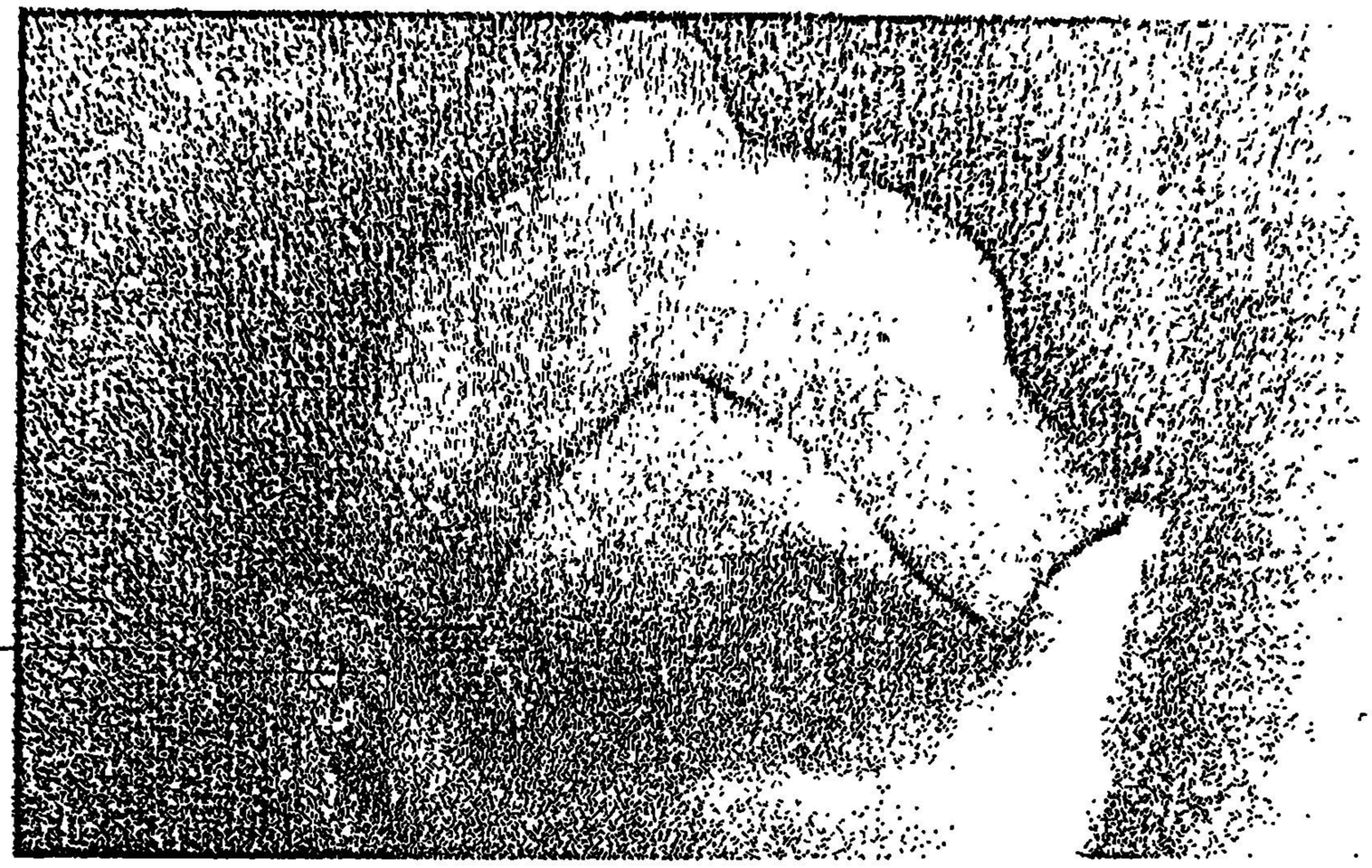

Fig.6.4

mare . După polimerizare , se îndepărtează portamprenta şi se retuşează marginile (figura 6.4) .

Amprenta definitivă – funcţională .

Amprenta definitivă impune întodeauna existenţa şi utilizarea portamprentei individuale ce este adaptată pe câmpul protetic şi marginile ei ajung până la nivelul mucoasei pasiv-mobile.

Pentru amprentare sunt folosite materiale elastice din grupa siliconilor de sinteză , cu stabilitate volumetrică şi finețe de redare , calităţi ce determină obţinerea copiilor negative cu cel mai înalt grad de fidelitate .

Şi în amprentarea funcţională va trebui să ţinem seama de particularităţile câmpului protetic edentat parţial, privind prezenţa retentivităţilor, a alternanţei suportului muco-osos şi

Scanned with OKEN Scanner

dento-parodontal, de existenţa concomitentă a unor aparate gnatoprotetice conjuncte şi a unor breşe edentate.

Amprenta funcţională se înregistrează cu aparatul gnatoprotetic adaptat pe câmpul protetic.

Tehnica modernă însă, utilizează amprentarea globală, cu ajutorul căreia se înregistrează substructurile organice preparate precum şi breşele edentate. Astfel tehnicianul, va obţine un singur model de lucru, care aşezat în relaţie cu antagoniştii îi va permite confecţionarea aparatului gnatoprotetic conjunct, după care în mod firesc va trece la realizarea aparatului gnatoprotetic adjunct. Această tehnică face economie de materiale şi de timp, este mai corectă decât confecţionarea pe modele separate a aparatului gnatoprotetic conjunct şi adjunct, dar cere un nivel ridicat de profesionalism, atât din partea medicului cât şi din partea tehnicianului (figura 6.5, 6.6).

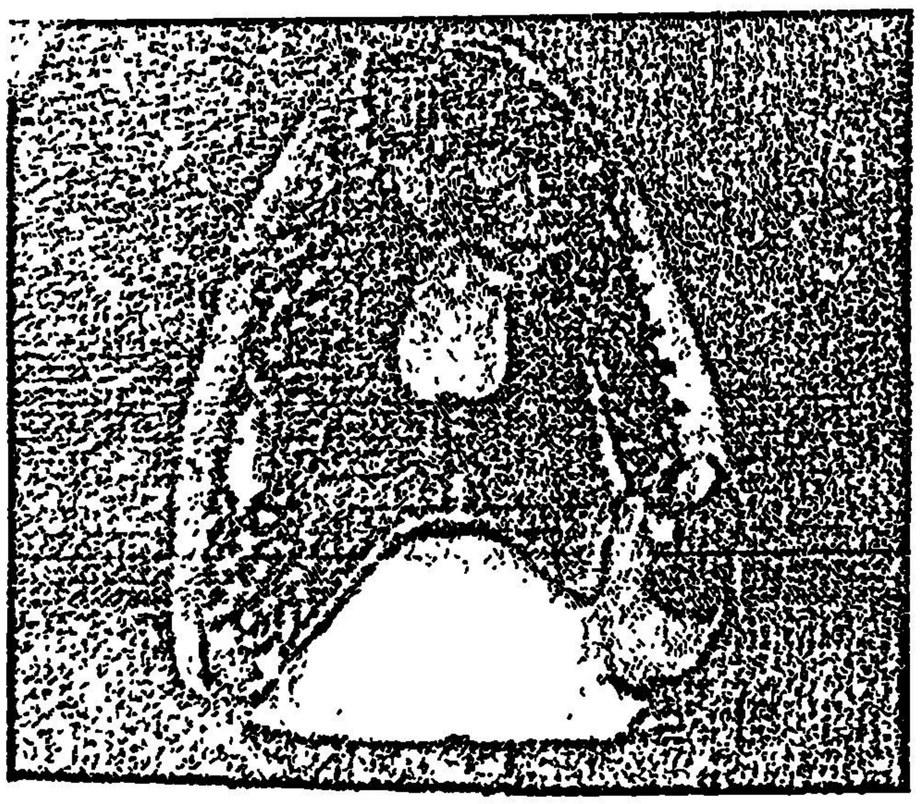

Fig.6.5

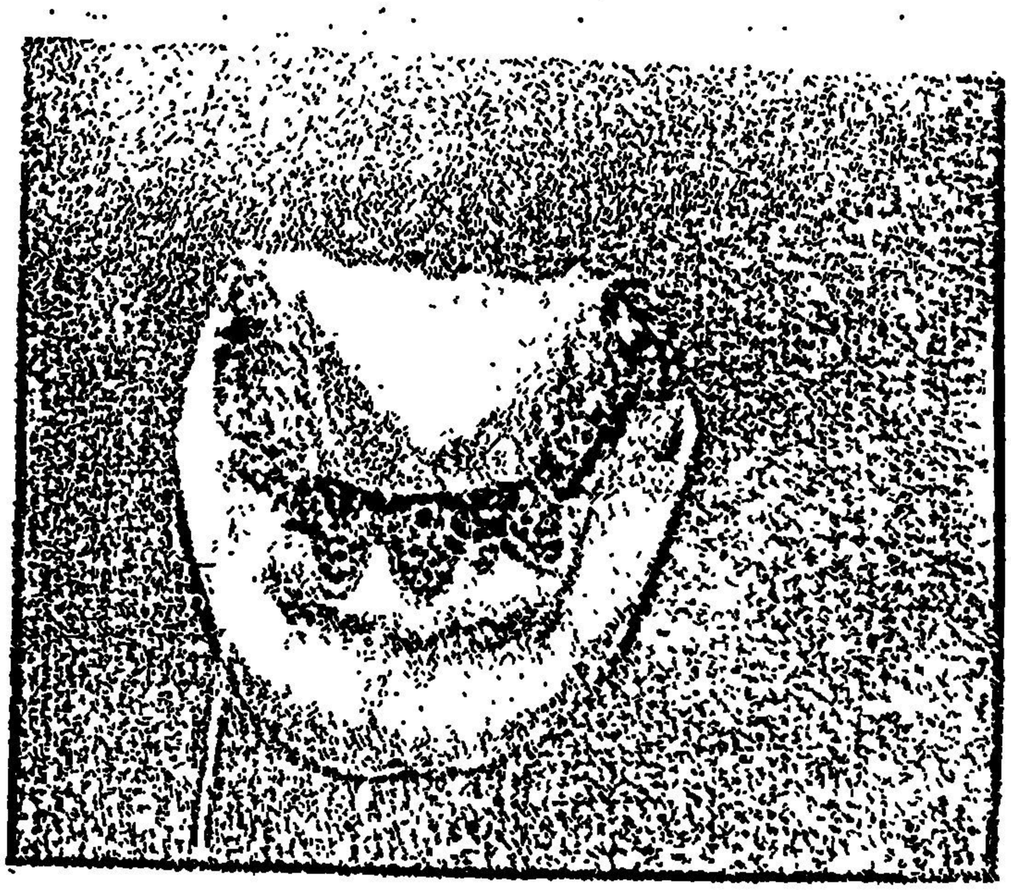

Fig.6.6

Există autori oare consideră că întinderea şeilor aparatului gnatoprotetic pe întreaga suprafaţă oferită de câmpul protetic edentat parţial nu ar fi necesară în cazul realizării aparatelor gnatoprotetice amovibile scheletizate. Clinica de Protetică din Iaşi nu este de acord cu acest punct de vedere, recomandând

Scanned with OKEN Scanner

utilizarea în întregime a câmpului protetic.

Adaptarea şi verificarea portamprentei individuale trebuie să se realizeze cn multă grijă, din aproape în aproape, pentru fiecare zonă în parte, urmărind mobilitatea elementelor periferice ale câmpului protetic. Este deosebit de important să se realizeze atât adaptarea statică cât şi una dinamică, utilizând testele Herbst specifice topografiei zonei edentate.

Există o mare varietate de tehnici de amprentare funcţională, în cele ce urmează ne vom opri asupra acelora care prezintă importanţă clinică şi practică.

Amprenta funcţională periferică şi centrală cu portamprentă individuală completă.

Este o metodă de amprentare într-un singur timp, care utilizează portamprentă individuală din placă de bază (în edentaţia subtotală) sau din acrilat. Aceste portamprente acoperă în totalitate câmpul protetic şi dinţii restanţi şi sunt prevăzute cu perforaţii la nivelul dinţilor. În continuare se realizează adaptarea statică şi dinamică a portamprentei, iar pentru înregistrarea amprentei se va utiliza material elastic de tip siliconic. Deşi unii autori recomandă şi alginatul ca material de amprentă în această tehnică, clinica de protetică dentară din Iaşi îl contraindică datorită deformabilităţii sale în strat subţire.

Amprenta funcţională este riguros analizată înainte de a fi trimisă la laborator şi înainte de turnarea modelului deoarece în acestea sunt cuprinse o parte a componentelor sistemelor speciale de stabilizare .

Modelul de lucru – funcţional .

Reprezintă copia pozitivă a amprentei funcţionale . Se confecţionează din gips dur sau extradur .

Scanned with OKEN Scanner

Etape de lucru :

a. Analiza amprentei, a aspectului de ansamblu al suprafeței, care arată dacă materialul a fost aplicat intim pe întregul câmp protetic. Prezența golurilor mari , a denivelărilor are semnificația interpunerii unor bule de aer şi necesită repetarea amprentei. Se verifică aspectul marginilor, dacă materialul este modelat după morfologia fundurilor de sac şi este susținut de pereții laterali ai portamprentei. Dacă materialul este rupt sau balant , amprenta va fi repetată .Aspectul suprafeței amprentei la nivelul dinților restanți este foarte important.
b. Spălarea amprentei – resturile salivare pot cauza erori de formă şi volum ale viitorului model .
c. Turnarea modelului – se efectuează aceleaşi operațiuni ca la modelul preliminar (figura 6.7).

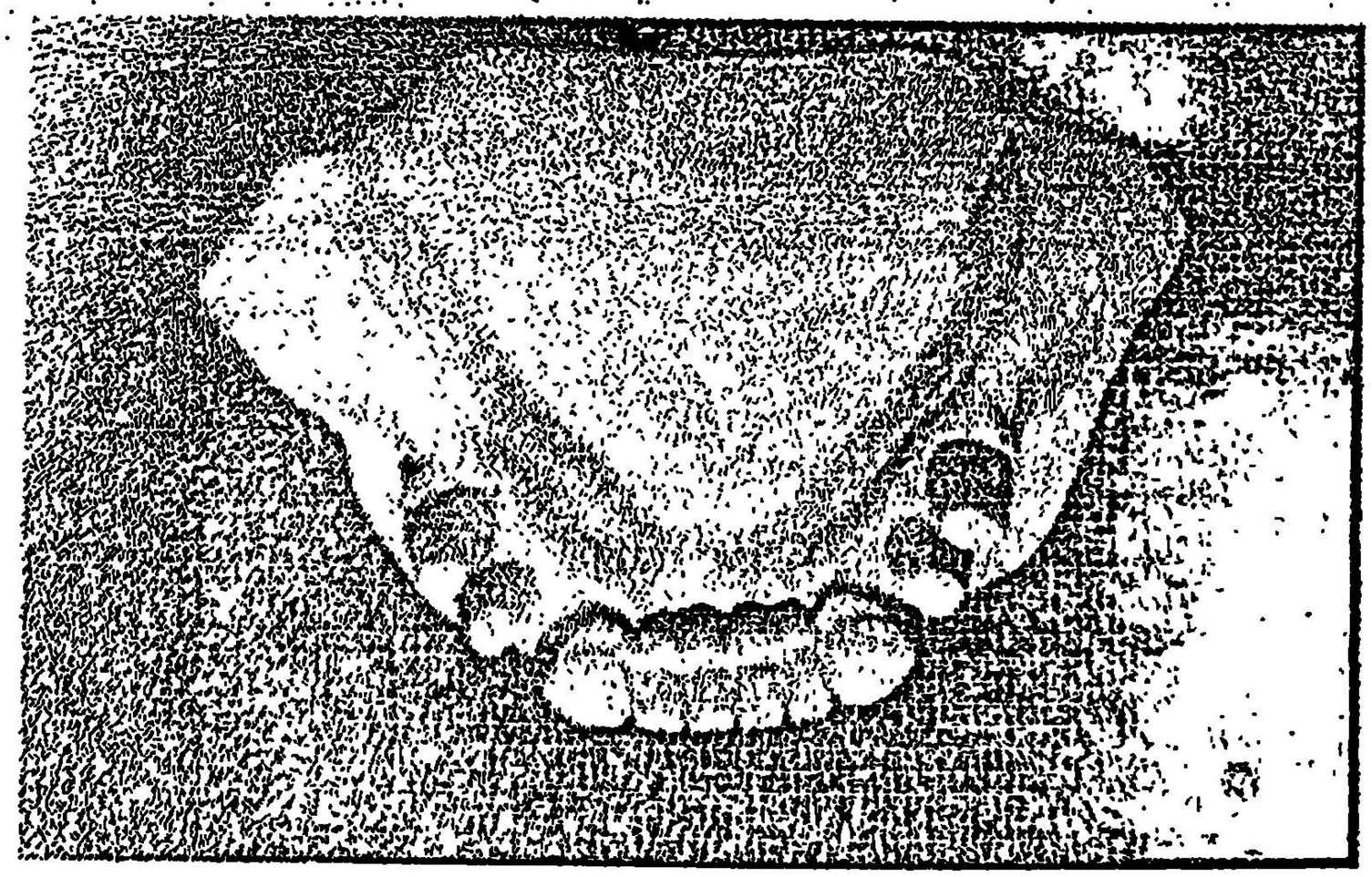

Fig.6.7

Scanned with OKEN Scanner

Analiza modelului la paralelograf .

Se va repeta analiza efectuată la modelul pe care s-au confecţionat capele , urmărindu-se dacă , mai sunt nacesare corecturi asupra dinţilor ce urmează a fi stâlpi : conservarea ecuatorului protetic şi de implantare (restabilirea lor); determinarea poziţiilor favorabile pentru aplicarea ruptorilor şi amortizorilor de forţă şi a celorlalte elemente ale scheletului metalic ; evidenţierea zonelor retentive în vederea pregătirii pentru duplicare .

Modelul duplicat

Este confecţionat din masă de ambalat şi reprezintă o copie a modelului de lucru după ce a fost analizat la paralelograf şi preparat prin foliere şi derentetivizare.

Modelul duplicat este realizat în următoarele scopuri :

- Macheta este modelată şi fixată la suprafaţa lui .
- Reprezintă o parte din tipar – macheta este ambalată odată cu acesta .
- Componenta metalică este turnată (datorită acestui procedeu) cu o adaptare foarte precisă la elementele câmpului protetic .

Etapele de lucru :

a. Pregătirea pentru duplicare .

- Deretentivizarea la nivelul dinţilor restanţi – constă în depunerea prin picurare a unui strat de ceară (specială) topită , în zona sub ecuatorială a dinţilor stâlpi , sub linia care marchează traseul elementelor active ale sistemelor de stabilizare. Această operaţie este definitivată de paralelograf. În vocabularul de specialitate operaţia este numită “planare” şi are ca scop favorizarea desprinderii modelului din masa duplicatoare .

Scanned with OKEN Scanner

- Deretentivizarea la nivelul altor zone – cuprinde în general procesele alvreolare proeminente ; spaţiile mucozale ale unor punţi prezente pe arcada pacientului , tremele diastemele şi mai rar , defectele soclului .
- Folierea crestelor – este indicată în cazul edentaţiilor uni şi bilaterale. Operaţia constă în adaptarea unei plăci de ceară cu grosimea de 0,5-1 mm care se aplică în limitele desenate pe model . Sunt fixate prin lipire cu ceară fierbinte picurată pe margini . În edentaţiile terminale la extremităţile distale ale şeilor se păstrează nefoliate (decupate în placa de ceară folosită) câte o suprafaţă de circa 3mm . Spaţiul foliat ulterior de materialul acrilic al şeilor , care formează suprafaţa mucozală . La acest nivel sunt efectuate rebazările după atrofia crestelor alveolare .
- Folierea zonelor expuse decubitusurilor . Există zone sensibile asupra cărora nu se pot exercita presiuni (torusul palatin , papila intercisivă şi porţiunile acoperite de mucoasă subţire) . Aceste zone sunt precizate de medic prin desenare pe model , fiind delimitate ca dimensiune şi formă . Grosimea foliei fiind cuprinsă între 0,25- 1 mm .
- Folierea traiectului conectorilor secundari şi principali . Pentru edentaţia terminală se execută mai mult spre şaua terminală , pe tot traectul conectorului , pentru cea uniterminală se execută mai mult spre şaua terminală , care se va înfunda mai mult .
- Izolarea modelului . Se execută în vas cu apă caldă timp de 15-20 minute . Porii superficiali se îmbibă cu apă împiedicând lipirea materialului duplicator .

Amprentarea modelului .

Se realizează cu materiale plastice din grupa hidroclorizilor reversibili , pe bază de agar-agar , în conformatoare speciale .

Scanned with OKEN Scanner

Conformatorul – este asemănător unei cutii trapezoidale , compus dintr-un corp prevăzut la partea superioară cu orificii de turnare a materialului fluid şi de evacuare a aerului şi dintr-un capac.



Fig.6.8

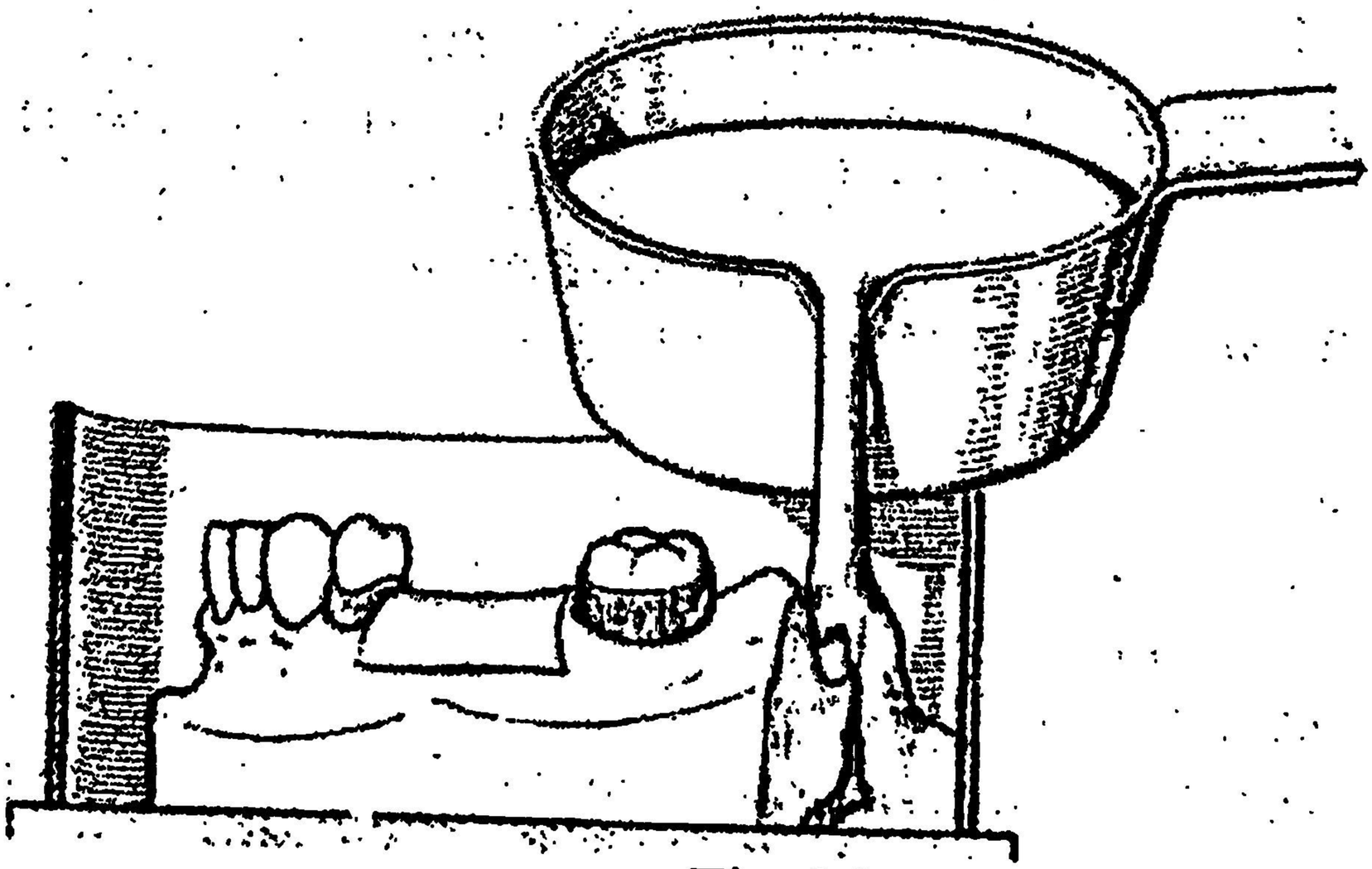

Fig.6.9

Scanned with OKEN Scanner

Tehnic, operaţia se desfăşoară în următorii timpi :

- Pregătirea mesei duplicatoare . Este încălzită în vase emailate , temperatura pentru licefiere fiind ridicată până la 80-90°C ; după care se răcește lent până la 40-45°C . La această temperatură este turnată în conformator , fără să se deterioreze ceara de pe model .
- Pregătirea comformatorului . Modelul de lucru pregătit se fixează la capac , cu plastilină sau chit , după care se aplică etanş corpul conformatorului (figura 6.8).
- Turnarea materialului duplicator . Masa fluid – siropoasă este turnată prin unul din orificiile conformatorului , până când acesta se umple, după care se lasă să se răcească la temperatura camerei 10 minute(figura 6.9) . Se introduce apoi într-un vas cu apă rece timp de 30 minute .
- Îndepărtarea modelului din amprentă . Elasticitatea materialului şi aspectul nerententiv al modelului reprezintă cei doi factori care favorizează scoaterea acestuia printr-o manevră simplă : tracţiune . Aspectul corect al amprentei este caracterizat de pereţii netezi fără porozităţi .
- Aşezarea conformatorului pentru pâlnia şi canalul principal de turnare .

La nivelul bolţii palatine sau planşeului bucal , se fixează un conformator în formă de pîlnie ce are în prelungire un cilindru . Locul de fixare este precizat cu ajutorul unui disc de plastic transparent . Se caută plasarea pâlniei în zona centrală (a diametrului corespunzător), dar fără afectarea viitorului proiect al scheletului .

Turnarea pastei de masă de ambalat .

Masa de ambalat este specifică aliajului din care se va confecţiona scheletul. Cantitatea necesară este 150 g/model .

Scanned with OKEN Scanner

Amestecul sub formă păstoasă se toarnă în amprentă sub vibrare continuă , pentru compactizare şi eliminarea bulelor de aer .

Priza este urmată de o reacţie exotermă (50-60°C) însoţită de o dilatare (de priză) de 0,2-0,5 % .

După priza finală, în 20-25 minute se va scoate amprenta din conformator prin împingere la nivelul orificiilor conformatorului . Modelul este degajat din amprentă prin secţionarea acesteia . Soclul este prelucrat divergent spre bază şi are înălţimea de 1,5 cm.

Pregătirea modelului duplicat .

Modelul duplicat ce a fost obţinut este umed şi poros , ceea ce îl face impropriu pentru modelarea machetei (figura 6.10). În scopul îmbunătăţirilor calităţilor este supus următoarelor operaţii :

- uscarea modelului . Modelul este introdus într-un cuptor special cu reglare termostatică . Timpul de lucru este de 45 minute, interval în care temperatura creşte lent de la 20°C la 200-250°C . Această operaţie este făcută în scopul eliminării apei din structura materialului şi pentru a obţine parţial dilatarea termică . Crează condiţii favorabile pentru următoarea fază (impregnarea) .
- impregnarea modelului . Această operaţie are ca scop mărirea durităţii la suprafaţă a modelului , proprietate favorabilă pentru aşezarea şi fixarea profilurilor utilizate la confecţionarea machetei .

Tehnica se desfăşoară astfel: modelul este scos din cuptor cu ajutorul unui cleşte special, aşezat pe un suport metalic(grilă) şi cufundat de 2-3 ori într-un vas în care există un amestec de ceară, parafină şi colofoniu .

Scanned with OKEN Scanner

Fig.6.10

Macheta componentei metalice

Macheta este reprezentarea în ceară a viitorului schelet metalic . Este realizată din elemente preformate sau modelate din ceară (figura 6.11).

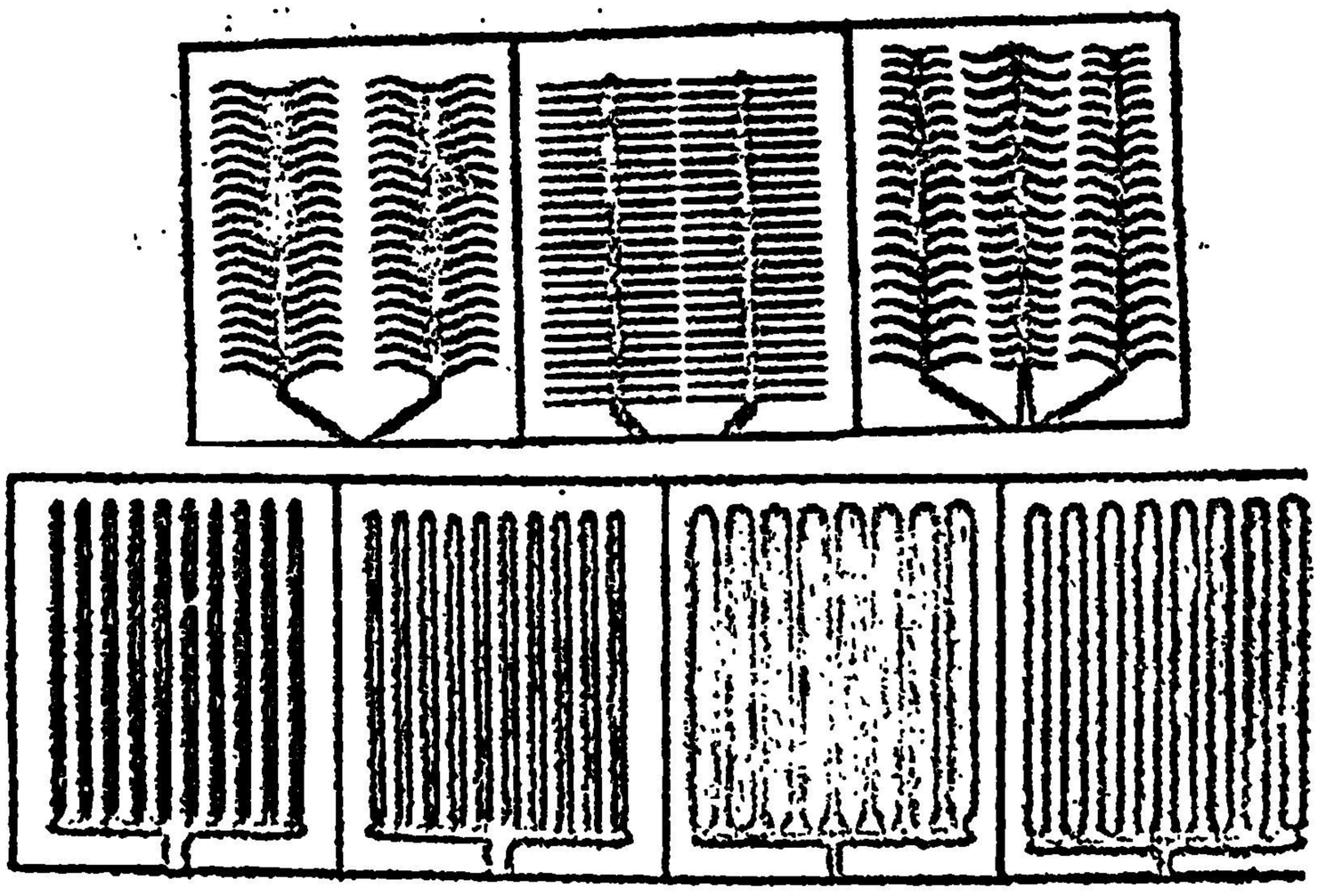

Fig. 6.11

Scanned with OKEN Scanner

Elementele preformate sunt obţinute din ceară sau mase plastice sub forme diferite şi au următoarele avantaje :

- grăbesc execuţia ;
- părţile componente au grosimi uniforme ;
- prezintă suprafaţă netedă ;
- decupajul foarte bine finisat .

Aceste elemente provin din două surse :

- confecţionate industrial ;
- confecţionate în laborator în ştanţe siliconate .

Ceara din care se confecţionează macheta prezintă următoarele proprietăţi fizico-chimice :

- stare de plasticitate (modelabilă) la 30-40°C ;
- nu are flexibilitate remanentă ;
- coeficientul de contracţie la răcire nul ;
- rezistă la rupere ;
- se modelează prin tăiere , radiere , picurare ;
- arde fără reziduri ;
- aspect cromatic reprezentat de culori intense ;
- un grad de trasparenţă în strat subţire .

Tehnic , macheta se obţine astfel :

a. **Elementele preformate** sunt aplicate pe model în limitele desenului , cu ajutorul unui adaptor de gumă sau radieră obişnuită . Părţile machetei sunt realizate în ordinea în care a fost desenat proiectul , astfel încât operaţiile ce vor fi efectuate succesiv să nu aducă prejudicii una celeilalte .

- Se realizează macheta coroanelor sistemelor telescopate . Aceasta se realizează prin modelare (picurare) din ceară având în interior contact intim cu bontul (reprezentat de dintele stâlp acoperit cu capa , ce a fost confecţionată anterior şi amprentată), iar exteriorul reproducând forma , volumul şi morfologia dintelui respectiv . Limita coletului

Scanned with OKEN Scanner

este reprezentată de marginca festonului gingival . În cazul în care s-au folosit elemente prefabricate (sisteme telescopate fabricate) operaţia se rezumă la adaptarea (poziţionarea) corectă a celor două subansamble .

- Se realizează şeile din plăcuţe de ceară dacă dorim ca faţa mucozală să rămână metalică (edentaţii laterale cu sprijin dento-parodontal) sau din plase dacă suprafaţa mucozală o dorim acrilică (edentaţiile terminale) . La aceasta din urmă retenţia acrilatului o constituie orificiile şeii . În cazul anterior retenţia acrilatului se realizează prin aplicare de perluţe sau ciupercuţe pe suprafaţa externă a "şeii" .
- Conectorii principali sunt realizaţi din segmente diferite lipite între ele .
- Elementele croşetelor – sunt aplicate conform desenului din elemente preformate din ceară , pintenii sau gheruţele fiind realizate prin picurare de ceară la nivelul lăcaşurilor şi a zonelor de unire cu corpul croşetelor .
- Trecerea de la grila retentivă a şeii la conectorul principal se realizează într-o treaptă de 1,5 mm astfel încât acrilatul care va constitui suprafaţa mucozală la acest nivel să fie suficient de gros . .Acrilatul în strat subţire sub influenţa variaţiilor de temperatură din cavitatea bucală se exfoliază , creând astfel spaţiu pentru retenţia alimentelor .

Asamblarea şi fixarea diferitelor elemente ale machetei se realizează cu ceară fierbinte picurată cu spatula . Unghiurile rezultate la locurile de întâlnire ale segmentelor care au orientări diferite sunt rotunjite pentru a nu crea locuri retentive şi acumulări de tensiuni (figura 6.12).

Scanned with OKEN Scanner

b. Machetarea realizată din placa de ceară .

Fig. 6.12

Această tehnică este utilizată numai când nu există elemente preformate şi nici posibilitatea confecţionării lor în laborator (conformatoare siliconate) deoarece este grevată de rmătoarele dezavantaje :

- consum mare de timp ;
- ceara picurată are grosimi inegale ;
- modelajul necesită manualitate şi experienţă .

Tiparul este o piesă intermediară , formată din mai mulţi pereţi ce delimitează o cavitate . Pereţii sunt construiţi din material refractar . Cavitatea comunică cu exteriorul print-un canal . Tiparul rezultă în urma ambalării machetei . Macheta împreună cu modelul duplicat sunt acoperite cu pastă de masă de ambalat .

Conformatorul pentru tipar are aspectul asemănător cu al unei cutii de formă cilindrică deschisă la partea superioară .

Scanned with OKEN Scanner

Conformatorul este utilizat pentru a se obţine tiparul cu forme şi dimensiuni exacte . El este compus din:

- capac care este detaşabil , prezintă pe suprafaţa interioară o proeminenţă care are forma şi dimensiunile pâlniei , folosită pentru crearea craterului în soclul modelului duplicat . Pe margine capacul are un model de asamblare şi etanşeizare la cilindrul conformator ;
- cilindru are un grad de flexibilitate deoarece este secţionat longitudinal. Cele două muchii se pot asambla etanş . Pe suprafaţa exterioară , în partea inferioară ; de o parte şi de alta a secţiunii longitudinale , prezintă două proeminenţe ce asigură retenţia elementului de blocare ;
- element de blocare este o clemă care solidarizează capacul la cilindru , prin strângerea cilindrului .

Conformatorul tiparului este ales , din punct de vedere dimensional , cu ajutorul discului care reprezintă cele 3 cercuri .

Fazele de realizare ale tiparului sunt urmãtoarele:

a. alegerea conformatorului şi solidarizarea modelului la capacul acestuia .

Modelul duplicat este încadrat într-unul din cercurile concentrice ale discului de centrare cu ajutorul tijei ce trece prin tunelul şi craterului de la nivelul soclului . Conformatoarele cu cele 3 dimensiuni sunt diferenţiate de câte o culoare , fiecare culoare coincide unui anumit cerc de pe disc , care are aceiaşi culoare cu a conformatoarelor . Conformatorul este ales după culoarea cercului în care se înscrie modelul duplicat . Modelul este aşezat pe capacul conformatorului ales, pâlnia capacului pătrunde în craterul existent pe acesta . Suprafaţa bazală a soclului rămâne la o distanţă de 6-8 mm de suprafaţa capacului. Tija pâlniei apare vizibilă într-o zonă centrală a machetei fără

Scanned with OKEN Scanner

să o deformeze . Modelul duplicat este solidarizat la pâlnia capacului cu ajutorul cerii fierbinţi care se depune prin picurare numai în jurul pâlniei .

b. realizarea machetei canalelor de turnare .

Canalele de turnare sunt realizate pentru a se crea posibilitatea aliajului să curgă în cavitatea tiparului . Aceste canale prezintă o importanţă deosebită deoarece participă, alături de alţi factori , la curgerea aliajului fluid în cavitatea necesară umplerii tiparului înt-un timp minim .

Tija pîlniei conformatorului are diametrul de 6 mm şi reprezintă, de fapt, macheta canalului principal realizat parţial în faza de duplicare .

Din macheta canalului principal se ramifică macheta canalelor secundare, care sunt realizate după următoarele criterii :

- **Dimensiunile şi forma machetei canalelor secundare .**

Macheta acestor canale este realizată din materiale care ard fără reziduuri . În general sunt alcătuite din ceară tăiată în formă paralelipipedică sau cilindrică .

Corect dimensionate şi formate sunt cele din elemente preformate , cu secţiunea rotundă şi diametrul 2,5-3 mm sau sub formă de benzi cu lăţimea de 5 mm şi grosimea de 1,5-2 mm .

- **Locul de implantare al machetei canalelor secundare .**

Se preferă zonele mai groase ale machetei , pentru a favoriza curgerea aliajului topit în locurile mai subţiri . Locurile de unire dintre machetele canalelor secundare şi macheta scheletului şi cu tija pâlniei sunt realizate în unghiuri larg deschise (mai mari de 90°) . Astfel , se evită schimbarea direcţiei de curgere a fluidului , care ar fi însoţită de pierderea

Scanned with OKEN Scanner

energiei de mişcare şi căldură a aliajului topit sau spargerea tiparului .

- **Direcţia şi numărul machetelor canalelor de turnare .**
  Machetele canalelor secundare sunt orientate în direcţia de curgere a aliajului fluid , astfel încât să formeze o cale rectilinie şi scurtă . Sunt realizate aproximativ 3-6 machete cu repartizare topografică bine gândită , astfel încât prin fiecare canal să se distribuie echilibrat aliajul .

c. Macheta canalelor de evacuare a gazelor.

În cavitatea tiparului rezultă, după arderea materialelor de machetă, o serie de gaze care, împreună cu urmele de vapori din pereţii tiparului şi cu aerul, ocupă o parte din spaţiul acesteia.

La pătrunderea aliajului fluid, gazele sunt comprimate şi trimise în locurile cele mai îndepărtate ale tiparului. Dacă nu pot părăsi tiparul, o parte pătrunde în masa aliajului, iar alta se opune pătrunderii lui. Evacuarea acestor gaze se realizează prin porii din pereţii tiparului sau prin canalele special create, când porozitatea masei de ambalat nu este suficientă.

Canalele de evacuare a gazelor se realizează astfel: 2- 3 fire de nylon, păr de cal sau din ceară sunt fixate cu o extremitate pe partea cea mai îndepărtată a machetei, iar cu cealaltă extremitate pe pâlnia conformatorului, aproape de partea cea mai evazată. Aceste fire, după ardere, lasă un tunel îngust, reprezentând canalele de evacuare a gazelor.

d. Detensionarea

Ceara machetei acumulează tensiuni interne în timpul modelării, determinate de manevrele de adaptare prin presare şi de picurarea cerii fierbinţi. Aceste tensiuni generează mici

Scanned with OKEN Scanner

modificări de volum ale machetei, cu repercursiuni asupra preciziei piesei turnate.

Pentru a elimina aceste tensiuni interne, macheta se plasează într- o baie de apă cu reglare termostatică, unde se menţine cîteva minute, la temperatura de 25- 35 grade Celsius. Se recomandă ca macheta să nu fie răcită în timpul ambalării, iar lichidul cu care se prepară masa de ambalat să posede aceeaşi temperatură cu apa din baia de detensionare.

e. Degresarea

Suprafeţele machetei modelate împreună cu macheta canalelor de turnare şi de evacuare a gazelor sunt degresate pentru a favoriza aderenţa masei de ambalat, în scopul obţinerii unei piese turnate cu suprafeţe netede, foarte precise, asupra cărora să se intervină foarte puţin prin prelucrare.

Operaţia se efectuează, de obicei, cu alcool sau cu soluţie concentrată de detergenţi casnici şi, mai rar cu cloroform, acetonă, toluen, etc, cu o buletă îmbibată cu care se şterg uşor suprafeţele machetelor.

Degresarea se efectuează cu atenţie deoarece, dacă se insistă, contactul dintre solvent şi ceara machetei poate determina dizolvarea sau reducerea dimensiunilor acesteia.

f. Cuplarea cilindrului la capac.

Cilindrul este aşezat la marginea capacului prin intermediul elementului de blocare, cele două porţi fiind etanşeizate. Cu un creion colorat se marchează, pe suprafaţa interioară a cilindrului, limita de depunere în conformator a masei de ambalat, astfel încât rezervorul de aliaj fluid (tija pâlniei) să fie situat în centrul termic al tiparului.

Scanned with OKEN Scanner

g. Prepararea masei de ambalat şi turnarea ei.

Masa de ambalat împreună cu lichidul (soluţia de acid fosforic), proporţional dozate într- un bol de cauciuc, sunt introduse în vacuum malaxor. După circa un minut de malaxare, pasta obţinută este turnată progresiv şi continuu în conformatorul în care se află modelul duplicat şi macheta, conformator aşezat pe masa vibratorie în stare de funicţionare.

După 25- 30 de minute masa de ambalat face priză, iar după 60 de minute are aspectul unui corp dur, nedeformabil.

Materialele din care sunt realizate tiparele prezintă următoarele caracteristici:

- rezistenţă la temperaturi înalte şi şocuri mecanice determinate de aliajul împins forţat;
- inerţie chimică faţă de aliajul fluid;
- grad de porozitate favorabil evacuării gazelor;
- coeficient de dilatare egal cu cel de contracţie al metalului după solidificare;
- granulaţie mică.

h. Topirea şi arderea materialului machetei.

Preîncălzirea

Cavitatea tiparului apare în mod real după ce ambalajul este încălzit la o temperatură capabilă să topească ceara şi să o ardă.

După degajarea din conformator, ambalajul se introduce, cu pâlnia orientată în jos, în cuptorul de preîncălzire ce este conectat la curentul electric după ce ambalajul a fost introdus. Temperatura creşte progresiv timp de 60- 90 de minute până la 200 grade Celsius, viteza de încălzire specifică fiind de 120- 150 grade Celsius/ oră.

Scanned with OKEN Scanner

Sub influenţa temperaturii ridicate, o parte din ceară se topeşte şi curge prin canalele de turnare, iar altă parte se arde. Totodată, lichidul masei de ambalat se evaporă până ajunge la deshidratarea totală a ambalajului, devenit acum tipar.

Introducerea aliajului topit în tipar.

a. **Încălzirea tiparului (calcinarea).**

Această operaţie continuă preîncălzirea. Tiparul este încălzit în continuare până la 800 sau 1000 grade Celsius pentru:

- uscarea totală a pereţilor tiparului;
- arderea întregii cantităţi de ceară din care a fost realizată macheta;
- arderea microdepunerilor din porii pereţilor pentru a obţine o suprafaţă purificată;
- rarefierea gazelor din cavitatea tiparului;
- dilatarea masei refractare;
- crearea unei căi fierbinţi prin care va curge aliajul topit.

Viteza creşterii temperaturii nu trebuie să depăşească 200-250 grade Celsius /oră, altfel integritatea pereţilor tiparului este pusă în pericol.

b. Topirea aliajului.

Condiţii ce trebuie îndeplinite de sursele de căldură:

- să dezvolte temperaturi care să topească aliajul într- un timp optim;
- să nu impurifice aliajul cu atomii unor elemente străine;
- să poată fi utilizată în laboratorul de tehnică dentară.

Pentru aliajele tip stelite (crom- cobalt) se întrebuinţează două tipuri de energie calorică:

- **flacăra produsă de combustia gazelor în prezenţa oxigenului:**

Scanned with OKEN Scanner

a. acetilena şi oxigenul dezvoltă o temperatură de 3800 grade Celsius;
b. hidrogenul şi oxigenul dezvoltă o temperatură de 3000 grade Celsius;

- **căldura produsă de curentul electric:**

a. arcul voltaic
b. curentul de înaltă frecvenţă ce dezvoltă o temperatură de 2500- 3000 grade Celsius.

Reguli tehnice pentru topirea aliajului:

- sursa să fie suficient de puternică pentru a topi aliajul în timp optim;
- suprafaţa aliajului topit să fie protejată de acţiunea oxigenului şi azotului din aer, utilizând medii de gaze nobile sau boraxul;
- supraîncălzirea este interzisă cu desăvârşire deoarece produce distrugerea unor elemente din compoziţia aliajului, precum şi o dilatare mai mare, urmată de o concentraţie mai mare după răcire;
- centrifugarea să se efectueze în momentul când aliajul este suficient de topit.

c. Turnarea aliajului topit

Datorită cantităţilor mici şi a complexităţii formei tiparului, nu este posibilă turnarea liberă, sub acţiunea foţei de gravitaţie. Aliajul topit este introdus forţat în tipar, rezultând aşa- zisa "turnare forţată".

Sunt utilizate mai multe genuri de aparate pentru turnarea forţată care dezvoltă diferenţiat:

- forţa centrifugă;
- forţa de aspiraţie combinată cu presiunea aerului şi presiunea vaporilor de apă.

Scanned with OKEN Scanner

Metodele moderne folosesc forţa centrifugă sau aspiraţia combinată cu presiunea aerului. Vaporii de apă nu se mai folosesc. Proiectarea aliajului prin centrifugare este obţinută cu ajutorul următoarelor aparate:

- centrifuga orizontală- aliajul se topeşte în pâlnia tiparului;
- centrifuga semiautomată Scholder;
- centrifuga automată Castomat- aliajul se topeşte separat, într- un creuzet refractar.

d. Dezambalarea şi prelucrarea piesei turnate are drept scop degajarea scheletului din masa de ambalat, prin sfărâmarea tiparului.

Tehnic, se procedează astfel: după turnarea aliajului, tiparul se lasă la aer 40- 50 de minute, pentru a se răci lent, parţial, după care este scufundat în apă. Sub influenţa acesteia, masa de ambalat se dezagregă, evidenţiind turnătura. După ce a fost îndepărtată masa de ambalat, pe suprafeţele componentei metalice se mai observă mici zone aderente, precum şi o peliculă continuă de oxid metalic (oxid de crom).

Prelucrarea scheletului metalic este realizată în mai mulţi timpi, cu ajutorul unor instrumente adecvate şi constă în:

- **sablare**
- **secţionarea tijelor**
- **netezire, planare**
- **lustruire.**

Sablarea este operaţia prin care turnătura este supusă acţiunii corozive a jetului de granule abrazive de corindon, antrenat de aerul comprimat.

Scanned with OKEN Scanner

Secţionarea tijelor ce rezultă în urma umplerii canalelor de turnare cu aliaj (în număr de 4-6 şi cu o grosime medie de 2-4mm) se realizează cu discuri de carborundum fixate în mandrine, cu pietre sau freze speciale extradure.

Planarea şi netezirea suprafeţei orale a aparatului gnato-protetic scheletizat, în special la nivelul zonelor unde au fost secţionate tijele şi acolo unde există plusuri. Părţile componente cu suprafaţă redusă sunt prelucrate cu multă atenţie, cu ajutorul pietrelor şi frezelor extradure de dimensiuni mici. Nu se prelucrează suprafaţa internă a elementelor de menţinere şi stabilizare.

Lustruirea mecanică se execută cu gume de formă cilindrică şi sferică, fiind continuată cu filţuri rotunde şi conice. Urmează folosirea periilor scurte şi înguste, acţiunea lor putând fi extinsă şi în zonele mucozale ale scheletului. Luciul maxim este obţinut cu puful de bumbac, iar ca material abraziv se întrebuinţează pasta de oxid de crom.

Proba scheletului pe modelul de lucru

Modelul de lucru este mai întâi curăţat de ceara care a fost depusă pentru deretentivizare şi foliere, prin spălare cu jet de apă fiartă.

Scheletul este aşezat pe model, după axul de inserţie, cu atenţie şi blândeţe.Este controlată precizia adaptării, mai ales la nivelul sistemelor speciale.

Adaptarea este controlată minuţios, din aproape în aproape. Sunt urmărite toate părţile componente ale scheletului,

Scanned with OKEN Scanner

rapoartele pe care le prezintă cu suprafaţa modelului la nivelul capelor, parodonţiului marginal şi al mucoasei, în general.

Proba scheletului în cavitatea orală se realizează extraoral (pe modelul de lucru şi în afara modelului) şi intraoral.

La **verificarea extraorală pe model** se urmăreşte dacă tehnicianul a respectat toate indicaţiile date din cabinet, dacă toate elementele componente ale scheletului corespund cu proiectul desenat, adaptându-se perfect la model.

Verificarea scheletului în cavitatea orală urmăreşte în principal două aspecte: mecanic şi biologic. Prin presiuni uşoare exercitate în axul de inserţie se va urmări dacă s-a realizat o angajare în poziţie corectă a tuturor elementelor scheletului. Se verifică stabilitatea statică şi dinamică a scheletului pe câmp, prin presiuni alternative executate pe diferite părţi componente. Se urmăreşte dacă se realizează o fricţiune eficientă la nivelul elementelor speciale de menţinere şi stabilizare (bare, culise, telescoape, etc.). Se apreciază rapoartele ocluzale în special la nivelul pintenilor ocluzali şi a elementelor speciale de menţinere şi stabilizare care ar putea modifica rapoartele de ocluzie.

Adaptarea biologică a scheletului ţine în principal de raportul existent între elementele scheletului şi elementele câmpului protetic.

Scheletul astfel verificat se trimite în laborator unde se va realiza macheta componentei acrilice a şeilor şi se vor monta dinţii artificiali.

Macheta componentei acrilice se realizează astfel:

- Modelul este umezit la nivelul suprafeţei câmpului protetic prin introducerea în apă pentru câteva secunde. Aceasta este

Scanned with OKEN Scanner

necesară pentru ca ceara machetei să nu adere, să se poată îndepărta după modelare.

- Folia de ceară roz este aplicată şi adaptată prin plastifiere la flacără, corespunzător întregii suprafeţe a câmpului protetic, desenată cu creionul pe model. Ceara este adaptată şi pe feţele orale ale dinţilor restanţi.
- Ruloul de ceară roz cu diametrul de 2-3 mm (depinde de înălţimea spaţiului protetic) este aplicat şi fixat corespunzător vârfului crestei alveolare. Reprezintă suportul pentru fixarea dinţilor artificiali.

Aşezarea, adaptarea şi fixarea pentru montare a fiecărui dinte artificial. Aceste operaţiuni sunt efectuate astfel:

1) cu lama spatulei bine încălzită la flacăra becului Bunsen, se intervine asupra ruloului de ceară, efectuându-se mai multe crestături perpendiculare pe lungimea lui pentru plastifierea cerii;
2) se aşează dintele corespunzător în ceara plastifiată în raport cu dinţii vecini şi dinţii antagonişti;
3) dacă sunt observate neadaptări faţă de dinţii antagonişti şi de dinţii vecini, se procedează imediat la ajustări, prin şlefuire, în vederea redimensionării lor; pentru a intra în relaţie corectă cu aceştia şi cu creasta alveolară.

Versantele vestibulare şi orale ale şeilor sunt modelate respectând morfologia câmpului protetic (papila interdentară, festonul gingival), având margini rotunjite.

Macheta este finisată şi lustruită cu jet de aer cald.

Proba machetei în cavitatea orală se realizează extraoral (pe model cu simulatorul deschis, cu simulatorul închis şi detaşată de pe model) şi intraoral.

Scanned with OKEN Scanner

Verificarea extraorală cu simulatorul deschis va urmări dacă au fost respectate toate indicaţiile de alegere şi montare a dinţilor, după regulile generale şi individuale de montare, ţinându-se seama de morfologia şi poziţia dinţilor restanţi, întinderea şi topografia spaţiului protetic potenţial. **Examinarea cu simulatorul închis** ne permite să apreciem corectitudinea realizării rapoartelor ocluzale statice şi dinamice.

Machetele se detaşează apoi de pe model cu atenţie pentru a nu le deforma şi se apreciază dacă marginile şeilor sunt corect conformate, uniforme şi rotunjite. După ce au fost spălate şi răcite, machetele se angajează pe câmpul protetic în axul de inserţie şi se verifică dacă satisfac din punct de vedere mecanic având o bună stabilitate statică şi dinamică. Stabilitatea dinamică se verifică prin teste de basculare sagitală şi transversală.

Modelajul incorect al falsei gingii ar putea determina interferenţe musculo-ligamentare ce deplasează macheta de pe câmp.

Se controlează dacă au fost realizaţi parametrii sistemului stomatognat: rapoartele ocluzale statice şi dinamice, relaţia centrică, relaţia de postură. Se verifică dacă contactele ocluzale sunt multiple, stabile, fără interferenţe atât pe dinţii naturali cât şi pe cei artificiali.

După verificarea în cavitatea orală, macheta este trimisă în laborator, pentru transformarea în proteză finită.

Componenta acrilică este obţinută prin polimerizarea masei acrilice în tipar.

Modelul de lucru împreună cu macheta sunt pregătite pentru ambalarea în ambele părţi ale chiuvetei (fără val).

Scanned with OKEN Scanner

Izolarea tiparului se realizează prin pensulare cu soluții alginice, se prepară pasta de acrilat roz și se introduce și se presează în tipar.

Polimerizarea se desfăşoară respectând întocmai regimul termic.

Dezambalarea se efectuează cu multă atenție, iar prelucrarea și lustruirea, numai la nivelul componentei acrilice.

Adaptarea aparatului mobilizabil în cavitatea orală se realizează extraoral și intraoral, urmărind etapele deja menționate și descrise.

Marginile bazei să fie rotunjite și nu ascuțite pentru a nu avea loc acțiune secantă asupra țesuturilor de vecinătate. se verifică de asemeni dinții artificiali dacă sunt bine implantați în masa acrilică a șeilor, fără fisuri, deplasări și dacă s-au respectat indicațiile de alegere și montare a dinților.

Se verifică de asemeni elementele de menținere și stabilizare, dacă nu s-au deteriorat în momentul stupuirii acrilatului, dacă există surplusuri de acrilat în șanțurile de retenție destinate barelor de ficțiune, la nivelul culiselor (matricei), balamalelor, etc.

Stabilitatea statică și dinamică va fi obținută și prin realizarea unui contact intim între elementele de menținere și stabilizare și dinții restanți, de aceea vom verifica cu atenție dacă ele sunt active la tendințele de dislocare pe care le încercăm.

Există unele elemente care pot reactiva, cum ar fi brațele active ale croşetelor elastice sau unele componente ale elementelor speciale.

Pentru ca perioada de adaptare a aparatului gnatoprotetic să se desfăşoare în condiții optime, bolnavului i se vor da o serie

Scanned with OKEN Scanner

de indicaţii privind modul de utilizare şi întreţinere a ţesuturilor dure şi moi, privind igienizarea, inserţia şi dezinserţia, recuperarea funcţională, indicaţii privind necesitatea relaţiilor strânse cu medicul în această perioadă. Bolnavul va primi indicaţii precise referitoare la modul de inserţie şi dezinserţie a aparatului gnatoprotetic după un anumit ax, manoperă pe care trebuie să o execute în faţa oglinzii cu multă răbdare, solicitându-i atenţia şi îndemânarea. Este un moment de cumpănă pentru psihicul pacientului care nu trebuie să plece din cabinet fără să stăpânească perfect tehnica respectivă spre a nu produce deformări sau deteriorări ale aparatelor mânuite incorect.

Pe parcursul adaptărilor primară, secundară, tardivă, se va urmări realizarea obiectivelor mecanice, biologice, funcţionale, psihice, cunoscut fiind faptul că o proteză stabilă static şi dinamic, care nu determină apariţia durerilor, leziunolor de decubit, care permite desfăşurarea funcţiilor sistemului stomatognat, este acceptată de pacient.

El va fi totdeauna abordat împreună cu elementele pozitive din familie care îl încurajează în receptarea protezelor şi va fi izolat de cei ce prezintă aversiune faţă de protezele adjuncte. Consolidarea integrării psihice şi prevenirea recorticalizării existenţei protezei se asigură şi prin individualizarea reliefului ocluzal ce se va realiza pe simulator în laborator şi se va perfecta în cavitatea orală. Orice aparat gnatoprotetic va putea fi lăsat în cavitatea orală numai după ce au fost îndepărtate zonele care provoacă dureri.

Starea psihică a bolnăvului, mai mult decât oricare alt factor, poate fi o garanţie solidă a succesului protezării.

Scanned with OKEN Scanner

I se vor da indicaţii precise asupra modului de a igieniza aparatele gnatoprotetice şi cavitatea orală după fiecare masă. Protezele vor fi bine spălate cu peria şi pasta de dinţi.

La controalele periodice se va urmări starea aparatelor gnatoprotetice, eventualele deteriorări apărute la nivelul bazei (fracturi, fisuri, modificări de culoare sau structură), şeilor, arcadelor artificiale, elementelor de menţinere şi stabilizare (fracturi, lărgiri) şi se vor remedia.

De câte ori este nevoie se intervine în reactualizarea şi redobândirea unor deprinderi igienice corecte ale bolnavului, pe care acesta trebuie să le respecte cu deosebită stricteţe.

Scanned with OKEN Scanner

CAPITOLUL VII

ETAPE CLINICO-TEHNOLOGICE ÎN PROTEZAREA PE IMPLANTURI

Nu se poate încheia expunerea principalelor variante terapeutice utilizate în edentaţia parţială întinsă fără să amintim posibilitatea utilizării implantelor dentare.

Reabilitarea orală a pacienţilor edentaţi parţial întins prin aparate gnato- protetice conjuncte fixate pe implanturi dentare este acum unanim acceptată, după cercetări clinice extinse pe o perioadă mai mare de 15 ani (Adell, 1981).

Cercetarea clinică şi de laborator intensă în implantologie a stabilit tehnici clare de inserare a implantelor şi de aplicare a construcţiilor protetice, bucurându- se de o excelentă biomecanică şi refacere a funcţiilor sistemului stomatognat(Zarb şi Jansoon, 1985).

Câteva aspecte importante trebuie avute în vedere în cazul alternanţei pe câmpul protetic a dinţilor naturali şi implantelor:

- în timpul perioadei de vindecare, dinţii vecini pot transfera implantului presiuni mici, prin intermediul osului alveolar, ce interferă cu evoluţia normală (Schatzker, 1975, Brunski, 1988);

Scanned with OKEN Scanner

- la pacienţii edentaţi parţial distribuţia încărcării pe implanturi, mai ales în plan orizontal, este net diferită, datorită absenţei arcului de conexiune între implanturi;

- dinţii naturali pot servi drept rezervor bacterian pentru colonizarea implantelor(Apse, 1989, Quirynen şi Listgarten, 1990); în timp ce în cazul pacienţilor edentaţi total implantaţi, flora subgingivală are un procent foarte mare(90-94%) de coci gram pozitivi, având caracteristicile unei microflore normale, pacienţii edentaţi parţial implantaţi

prezintă în şanţul periimplantar un procent important(15-26%) de bacili gram negativi(Sixou şi colab., 1994);

- diferenţa dintre rezilienţa dinţilor naturali şi implantelor poate determina complicaţii biomecanice (Sekine, 1986, Ericsson, 1986, Komiyama, 1989, Rangert, 1989);

- s-a observat similaritatea ţesutului ataşat dintelui natural şi implantului, precum şi cea a colonizării microbiene periimplantare şi din jurul dintelui natural(Listgarten, 1985, Buser, 1989, Lekholm, 1986, Mombelli, 1988). În acest context, relaţia dintre marginile incorect adaptate şi patologia inflamatorie trebuie înţeleasă ca o problemă clinică potenţială pentru aparatele gnato-protetice conjuncte având ca stâlpi implanturi.

Implantologia îşi aduce aportul în tratamentul edentaţiei parţiale întinse când 2- 30 % dintre pacienţii trataţi cu aparate gnato- protetice mobilizabile sunt nemulţumiţi de terapia

Scanned with OKEN Scanner

primită, invocînd retenţia sau impactul alimentar, durerea şi disconfortul.

Consecinţele negative ale aplicării aparatelor gnato-protetice mobilizabile se pot grupa în trei categorii şi sunt pregnante când se asociază cu igiena defectuoasă sau cu absenţa acesteia:

- modificări ecologice în cavitatea orală (acumulare de placă bacteriană);
- iritarea mecanică a suportului dento- parodontal şi muco- osos determinând leziuni odontale- coronare, retracţie gingivală, mobilitate crescută a dinţilor, modificări ale mucoasei orale, rezorbţie osului alveolar, precum şi afecţiuni funcţionale;
- tensiuni nefiziologice datorate traumei ocluzale şi încărcării orizontale.

Implantologia nu vine să înlocuiască concepţiile de bază în stomatologie, dar lărgeşte posibilităţile şi soluţiile de rezolvare a diverselor cazuri clinice.

Cea mai importantă problemă în implantologie nu este reprezentată de aplicarea implantului, ci de urmărirea extrem de riguroasă şi susţinută a evoluţiei lui, precum şi de corectitudinea protezării. Evaluarea matematică a succesului este reprezentată de :

- 20%- alegerea cazului;
- 20%- actul chirurgical;
- tratamentul protetic şi controlul periodic riguros pentru menţinerea rezultatelor pe termen lung.

Scanned with OKEN Scanner

Strategia protezării pe implante presupune cunoaşterea, respectarea şi corelarea legilor biologice care guvernează structurile vii cu legi din domeniul fizicii, chimiei matematicii, fiind rezultatul dezvoltării permanente a concepţiei unităţii organismului uman, aflat sub dependenţa factorilor genetici şi de mediu.

Individualizarea metodei de tratament pentru fiecare caz în parte este condiţia esnţială a reuşitei în protezarea pe implante, aceasta presupunând elaborarea unui diagnostic corect şi complet ce va avea ca replică un rezultat terapeutic care să răspundă exigenţelor de funcţionalitate, de stabilitate pe termen lung şi estetice.

Importanţa evaluării clinice şi paraclinice a stării generale, loco- regionale şi locale este definitorie în stabilirea tipurilor de implante şi a protezării ce urmează a fi realizate.

Diagnosticul trebuie să constituie o sinteză asupra parametrilor biologici locali şi generali care vor influenţa decizia pentru o protezare pe implant sau recurgerea la alte metode de tratament.

Abordarea interdisciplinară pe care o presupune implantologia modernă şi protezarea pe implante necesită:

- bună cunoaştere a biocompatibilităţii materialului din care este realizat implantul şi a reacţiei organismului;
- îmbunătăţirea continuă a principiilor de aplicare ale implantelor şi a sistemelor de protezare;

Scanned with OKEN Scanner

- aprecierea tehnicilor chirurgicale clasice şi ameliorarea echipamentului şi a modalităţilor de implantare, evitându- se complicaţiile intra şi postoperatorii;

- evaluarea corectă a parametrilor anatomo- biologici şi a rezultatelor tratamentului, posibilă cu ajutorul imagisticii medicale moderne.

Stabilirea criteriilor protetice este absolut necesară în fixarea metodei de implantare, fiind reprezentate de ;

- criterii biomecanice: alegerea axului de implantare pe baza machetelor de lucru, alegerea numărului implantelor pe baza diagramei dinamice şi stabilirea valorii biomecanice a dinţilor restanţi;

- criterii morfologice: utilizarea de implante individualizate (subdimensionate datorită grosimii reduse a crestei alveolare sau înălţimii mici a patului osos existent);

- criterii funcţionale: posibilităţile de ameliorare ale principalelor funcţii afectate;

- criterii biologice: limitele între care se pot aplica implantele.

Cheia succesului în terapia protetică pe implante se găseşte în triada pacient- medic- tehnician.

Corectitudinea alegerii materialului şi design- ului implantului, precum şi a actului operator poate fi compromisă de cea mai mică inadvertenţă în tratamentul protetic, începând cu

Scanned with OKEN Scanner

conceperea planului de tratament, până la întreţinerea şi autoîntreţinerea aparatelor.

Prin aplicarea implantelor pacientul îşi recapătă funcţiile şi senzaţia de confort pierdute.

Indicaţia de protezare pe implante rămâne o problemă extrem de importantă, soluţiile de tratament adaptându- se situaţiilor clinice.

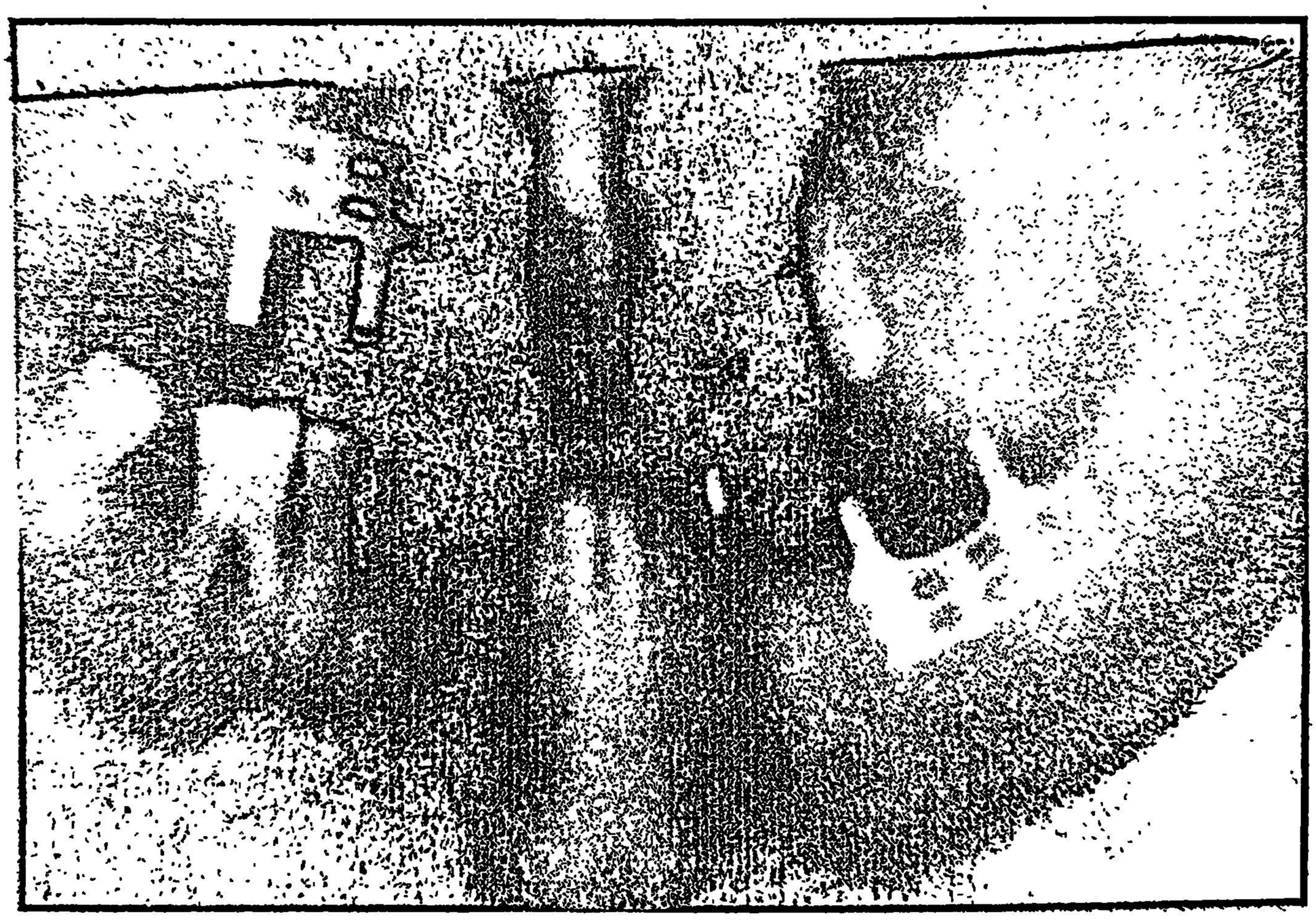

Fig. 7.1

Astfel, în figura 7.1 se observă o edentaţie parţială întinsă maxilară clasa a II- a Kennedy cu o modificare, subclasa C Lejoyeux, Clasa B Chercheve-Burlui şi edentaţie parţială întinsă mandibulară clasa a II-a Kennedy cu o modificare, subclasa C Lejoyeux, clasa a II-a Chercheve- Burlui, cu tulburări de ocluzie grave prin lateodeviaţie dreaptă mandibulară şi malpoziţii

Scanned with OKEN Scanner

dentare în plan vertical în cadranul 4 şi 2, care au necesitat intervenţii proprotetice multiple prin reşapări şi amputaţii coronare, precum şi prin repoziţionare mandibulo- craniană prin protezare acrilică provizorie. Acest caz a fost rezolvat cu succes în Cabinetul de Implantologie al Universităţii Apollonia, în anul 1994.

În etapa implantară s-au introdus două implante Linkow individualizate în cadranul 1 şi respectiv 3, cu cîte două bonturi. După cinci săptămâni s-au realizat aparatele gnato- protetice definitive mixte din aliaj seminobil şi acrilat figura 7.2.

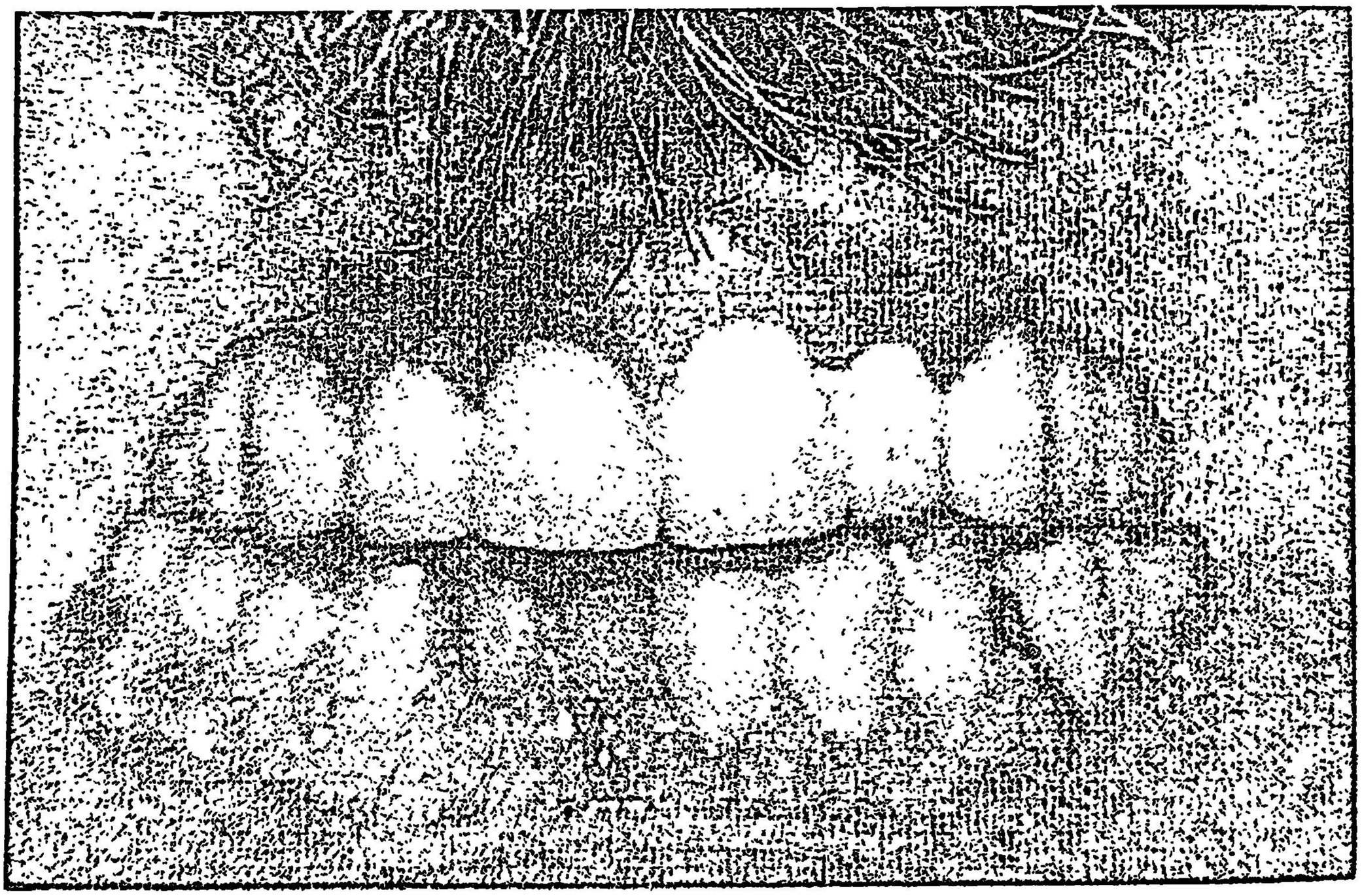

Fig.7.2

Postprotetic, urmărirea pacientului s-a făcut cu rigurozitate, constatând că situaţia existentă anterior s-a corectat, iar evoluţia a fost bună pe termen lung.

Scanned with OKEN Scanner



Fig.7.3

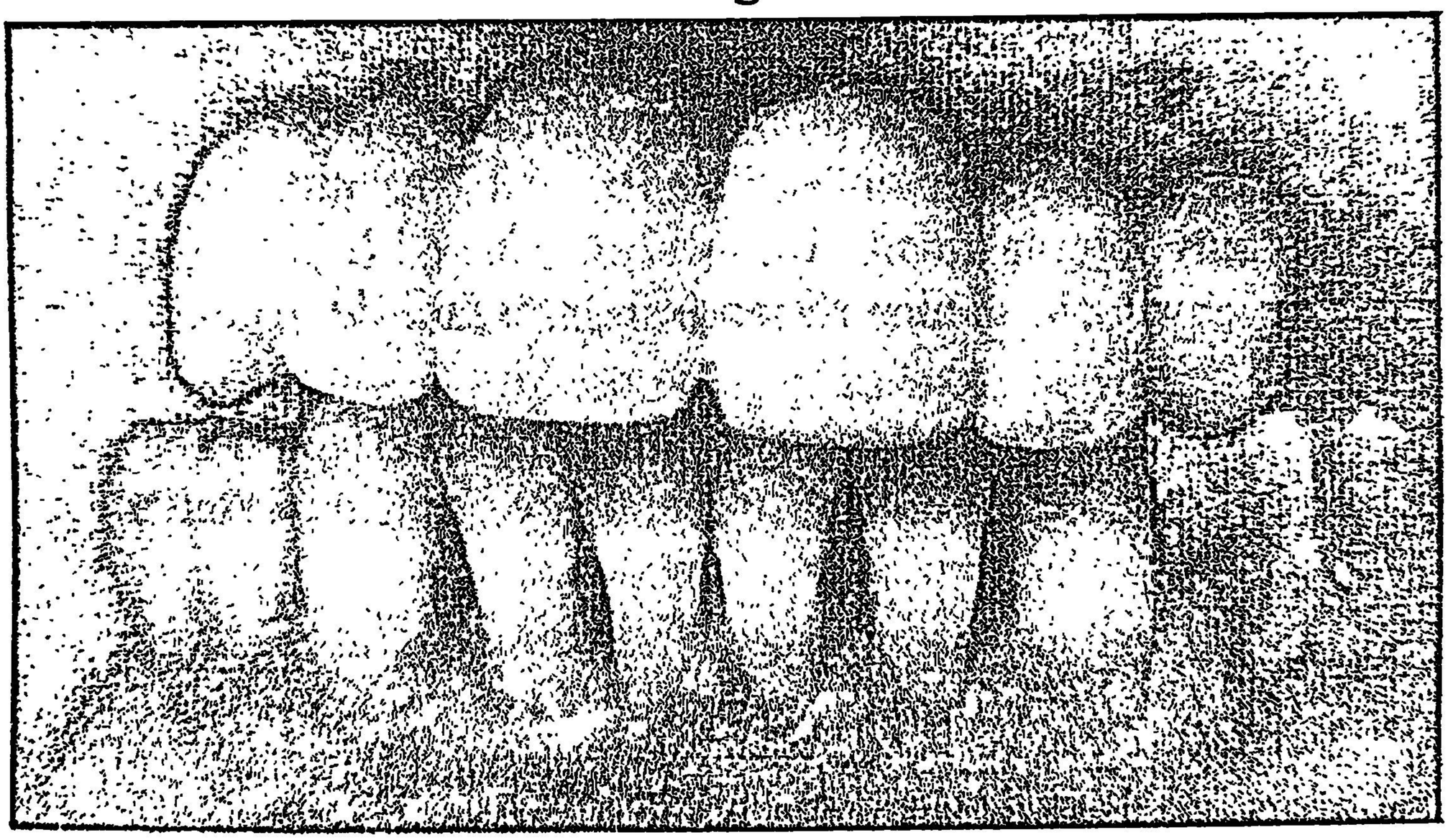

Fig.7.4

În figura 7.3se observă o edentaţie parţială întinsă maxilară Clasa a II-a Kennedy cu două modificări, subclasa C Lejoyeux, clasa a II-a Chercheve-Burlui, rezolvată în anul 1993, printr-un implant şurub tip Heinrich şi unul lamă verticală tip săgeată şi protezată prin aparat gnato-protetic conjunct agregat pe dinţii restanţi şi implante (figura.7.4).

Scanned with OKEN Scanner

O altã situaţie interesantã este reprezentatã de o edentaţie parţială întinsă maxilară clasa a III-a Kennedy cu o modificare, subclasa D Lejoyeux, clasa aII-a Chercheve – Burlui şi edentaţie parţială întinsă mandibulară clasa I Kennedy, subclasa D Lejoyeux, clasa I Chercheve Burlui.

Planul de tratament instituit a fost reprezentat de:

- educaţie sanitară,
- pregătire preprotetică (îndepărtarea aparatelor gnato-protetice conjuncte incorecte, extracţii alveoloplastice la 22, 18, rezecţie apicală 34, tratamentul LOC 33, 43, tratament parodontal),
- pregătire proprotetică (pulpectomii în scop protetic pe 16, 17,12, 13, coronoplastii 16, 17, gingivectomie gingivoalveoloplastică 16, 17, 12, 13, prepararea substructurilor organice restante şi protezare de urgenţă prin măşti Scutan);
- aplicarea implantelor tip Sandhaus (Sigma zirconiu)- figura 7.5 la nivel 24, 36, 45, 46 şi reaplicarea măştilor Scutan cu modificări realizate la nivelul implantelor;
- etapa protetică propriu-zisă- aparate gnato- protetice conjuncte ceramo- metalice;
- etapa postprotetică- dispensarizare, constatarea evoluţiei favorabile atât la nivel implantar, cât şi al protezării.

Etapa chirurgicală în vederea aplicării implantului tip Sandhaus presupune:

- incizie circulară şi îndepărtarea manşonului fibro-mucos;

Scanned with OKEN Scanner

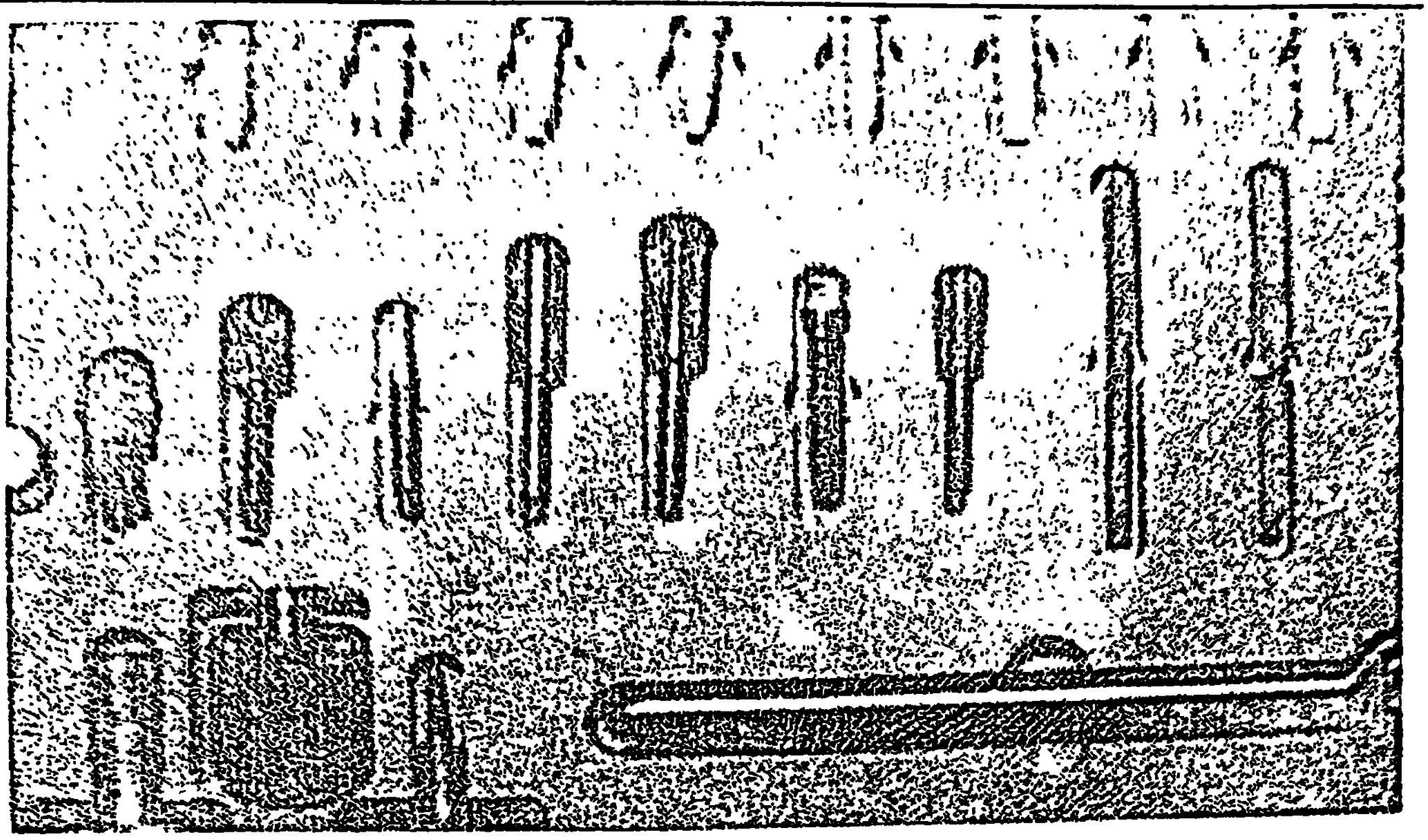

Fig. 7.5

- frezaj mecanic cu freze metalice de ghidaj şi apoi cu freze pilot de diametre crescânde şi spălare perfectă;

etapa manuală- tarodaj interior al lojetei;

- introducerea implantului (figura 7.6);

Fig. 7.6

Scanned with OKEN Scanner

- aplicarea obturatoarelor de protecție în lojetele implantelor.

Protezarea definitivă a presupus realizarea unor aparate gnato- protetice conjuncte ceramo- metalice care se agregă la maxilar pe 17, 16, 13, 11, 21, 23, 24, 28 prin coroane semifizionomice şi corp de punte semifizionomic în raport tangențial cu creasta la nivelul lui 15, 14, 12, 22, 25, 26, 27.

La mandibulă s-au aplicat două aparate gnato- protetice conjuncte care se agregă pe 34, 35, 37, respectiv 44, 46, 48 , iar corpul de punte este reprezentat de intermediari semifizionomici în raport punctiform cu creasta edentată la nivelul lui 36, 45, 47.

În vederea realizării acestor aparate s-a înregistrat amprenta globală , fără ghidaj unitar a câmpului protetic maxilar, mandibular şi a ocluziei, în trei timpi, cu materiale siliconice, înregistrarea făcându-se cu butoni de protecție situați în locaşurile implantelor Sandhaus care, ulterior, vor fi poziționați în amprentă (figura 7.7)..

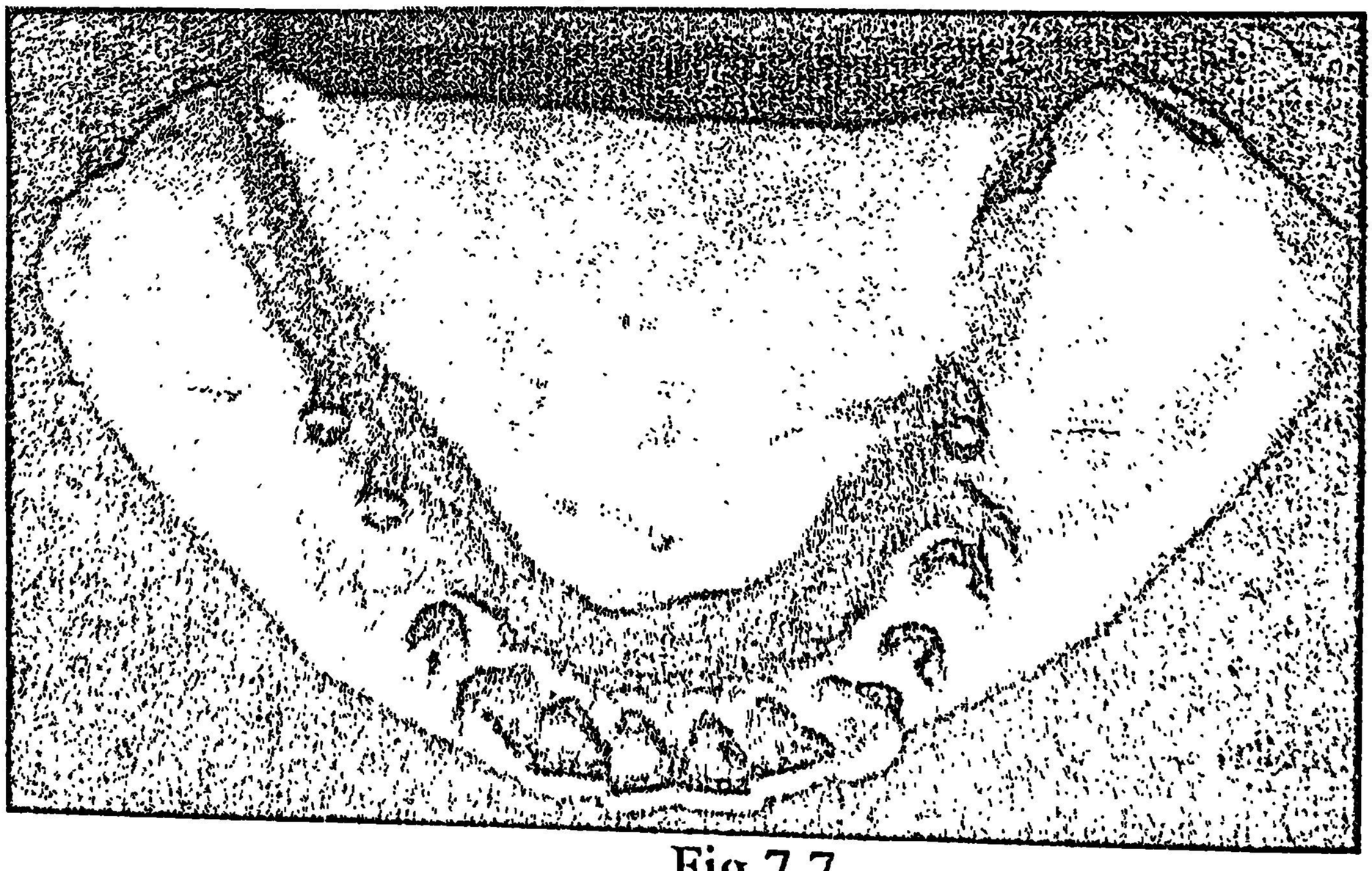

Fig.7.7

Scanned with OKEN Scanner

Se realizează în laborator incrustaţii corono-radiculare prin turnare, fiind aplicate în locaşele implantelor Sandhaus.

Se reamprentează şi se toarnă modelul de lucru, după care se machetează aparatele gnato- protetice conjuncte (figura 7.8).

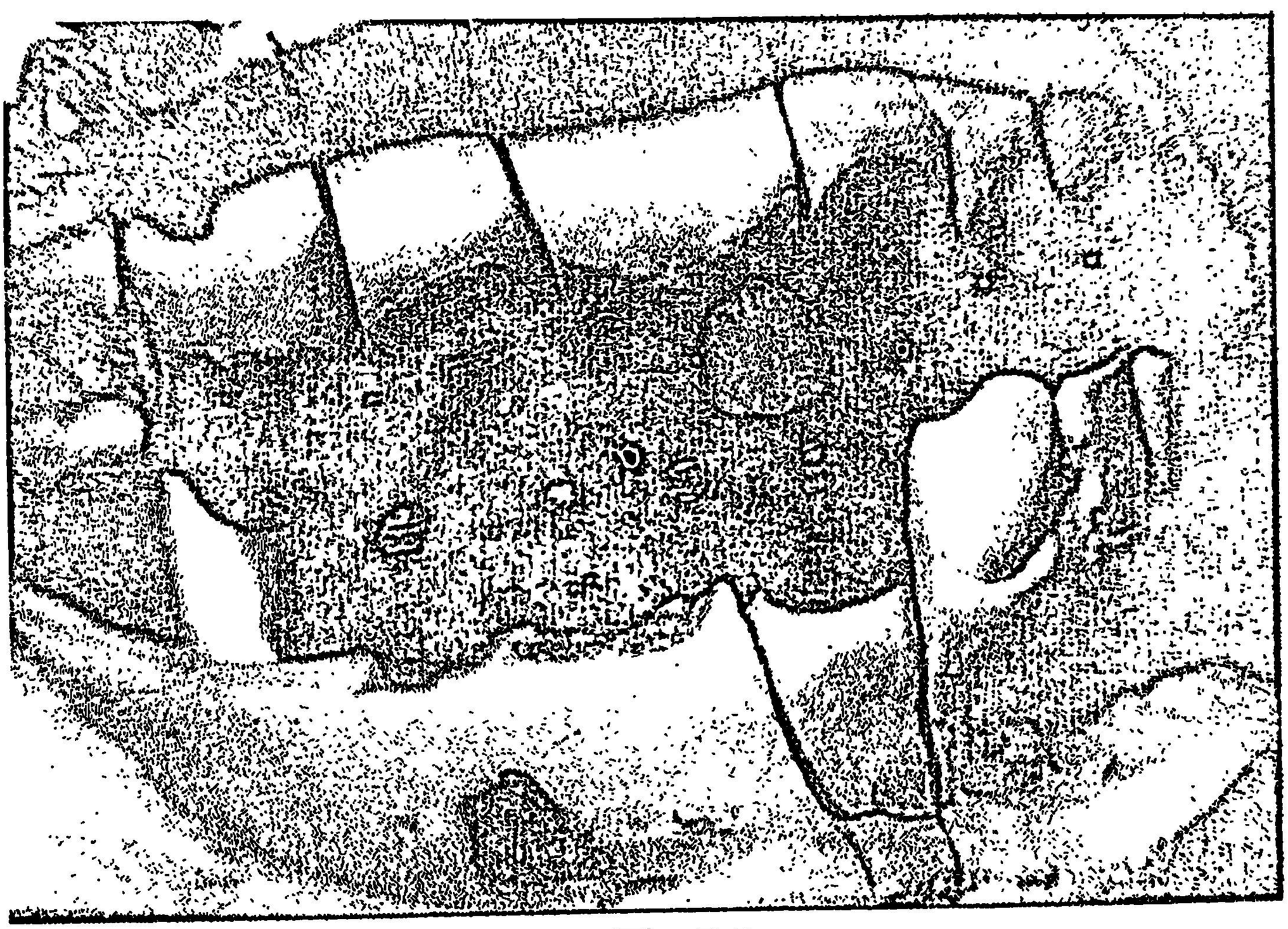

Fig.7.8

Urmează turnarea scheletelor metalice peste care se aplică materialul ceramic (figura 7.9).

Aparatele gnato-protetice finite sunt fixate provizoriu şi apoi definitiv în cavitatea orală, glazurarea finală conferind aspecte estetice comparabile cu cele ale dinţilor naturali (figura 7.10=.

În etapa postprotetică se constată o adaptare perfectă a piesei protetice la suportul biologic.

Scanned with OKEN Scanner

Vom prezenta în cele ce urmează valoarea utilizării implantului TCS (transfixaţia transcorticală stabilizatoare) şi a protexpandului în terapia edentaţiei parţiale întinse.

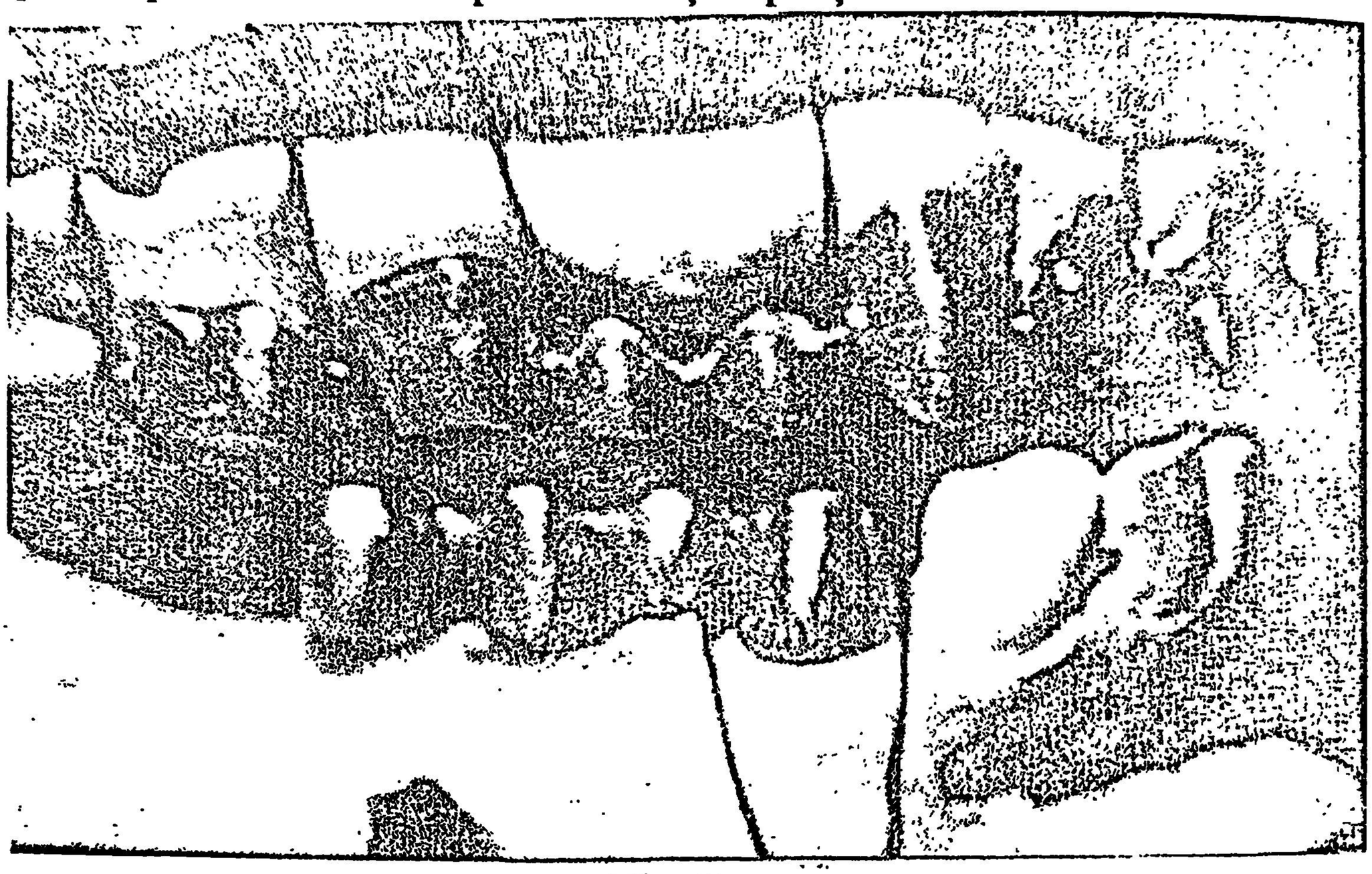

Fig.7.9

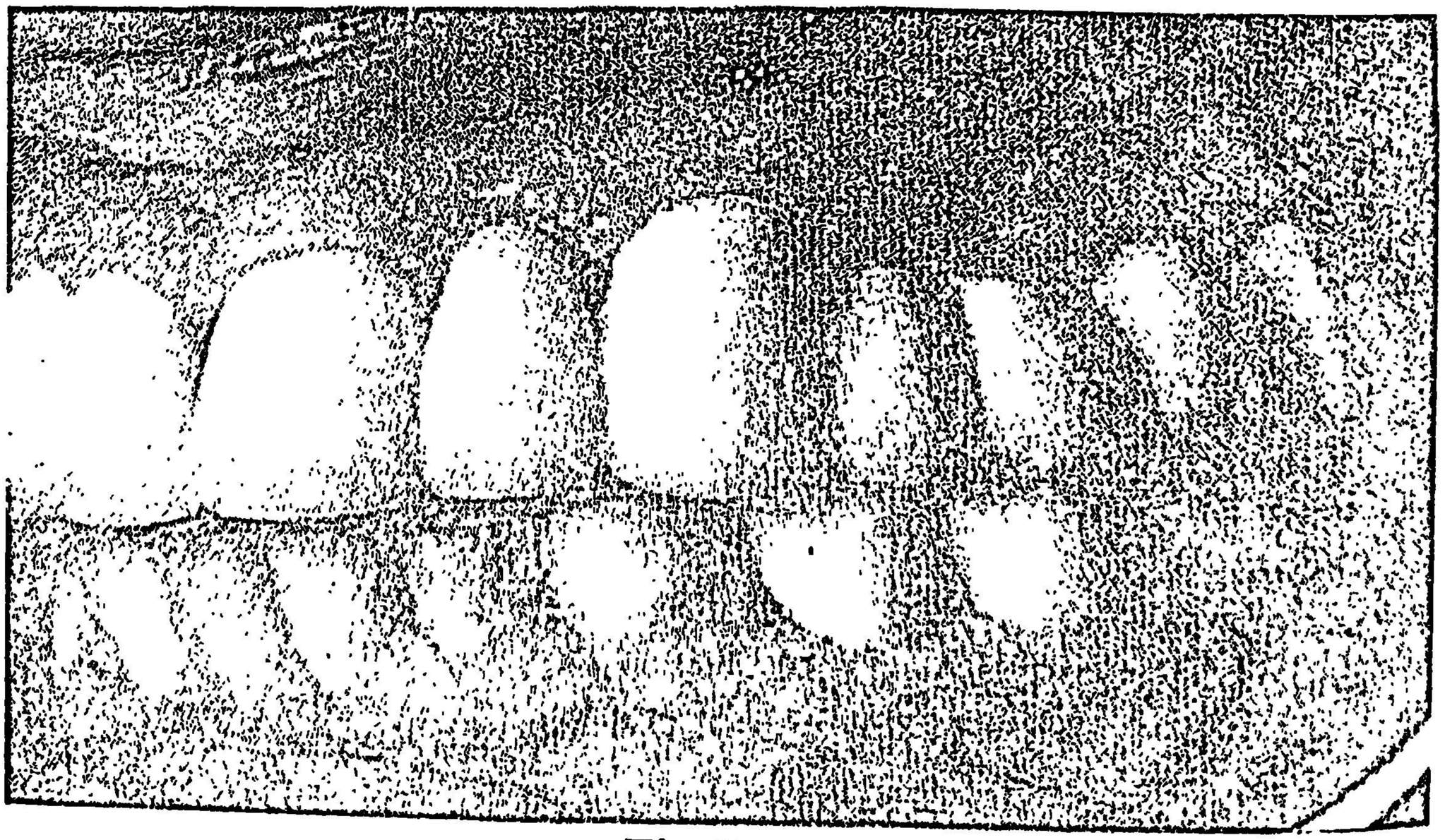

Fig.7.10

Scanned with OKEN Scanner

Implantul TCS a adus servicii importante în scopul blocării dinţilor mobili, monoradiculari, posedând un canal drept, dar şi-a lărgit sfera de acţiune, putând fi folosit zona proximală a dintelui ca suprafaţă de sprijin, nefiind dependentă de anatomia canalului radicular.

'TCS este realizat dintr-un material de tip zirconiu, iar caracteristicile sale (rezistenţă mecanică, biocompatibilitate) îl propulsează în practica stomatologică curentă.

Dintre indicaţiile utilizării acestui tip de implant enumerăm:

- refixarea dinţilor mobili ce pot fi apoi utilizaţi ca retenţie protetică în holoproteză;
- îngustarea breşelor edentate întinse;
- asocierea cu implantele endoosoase limitează distanţa dintre acestea, despovărându-le;
- elaborarea unei protezări compozite (aparat gnato- protetic conjunct şi aparat scheletizat cu elemente speciale de menţinere şi stabilizare-coroane telescop), folosind unul sau doi pilieri naturali şi una sau două TCS în zonele proximale. Scopul acestei construcţii este crearea rezistenţei la deplasările protezei adjuncte, evitând forţele de forfecare;
- toate situaţiile de edentaţii uni- sau bilaterale cu suport osos prezentând relief redus şi înălţime insuficientă pentru aplicarea unui implant tip şurub.

Protexpandul este format dintr- o succesiune de inele care unesc dinţii, implantele şi TCS între ele, constituind, în acelaşi timp, un ghid chirurgical pentru implant.

Accesoriile protetice reunite în sistemul Protexpand , turnate în metal , acoperite sau nu de ceramică permit elaborarea "holoprotezei".

Realizarea acesteia este facilă dintr-un material calcinabil, prezentînd o matrice şi o patrice ce se plasează pe modelul

Scanned with OKEN Scanner

turnat prin adaptare termică. Devine astfel posibilă fracţionarea, reducerea în volum sau înălţarea prin adăugare de ceară.

Matricea este turnată şi acoperită cu ceramică, iar elementele care o însoţesc, dulia şi şurubul, servesc la realizarea protezei amovibile.

În continuare prezentăm o edentaţie parţială întinsă maxilară clasa I Kennedy cu două modificări, subclasa D Lejoyeux, clasa C-D Chercheve- Burlui şi edentaţie parţială întinsă mandibulară clasa I Kennedy cu trei modificări, subclasa D Lejoyeux, clasa II Chercheve-Burlui, tratate incorect şi incomplet.

După parcurgerea etapei de pregătire preprotetică (educaţie sanitară, pregătire generală psihică şi de reechilibrare a constantelor biologice ale organismului, asanare: îndepărtarea aparatelor gnato-protetice incorecte, extracţii netraumatizante, cu economie de ţesut osos), urmează pregătirea proprotetică ce cuprinde timpul preimplantar (prepararea substructurilor organice, pregătirea osului şi mucoasei în vederea implantării) şi timpul implantar chirurgical. Se aplică trei implante la maxilar şi şapte la mandibulă, după care se introduc obturatoare de protecţie în lojele implantelor pentru 4-5 săptămâni (figura 7.11).

Pacientul se prezintă, apoi, pentru protezare, evoluţia favorabilă fiind evidenţiată clinic şi paraclinic.Se amprentează câmpul protetic maxilar şi mandibular cu silicon solid şi pastă, îndepărtând, în prealabil, butonii de protecţie şi aplicând piese calcinabile ce reprezintă imaginea viitoarelor incrustaţii.

După turnarea modelelor în gips dur Moldano, se verifică poziţia pieselor calcinabile în lăcaşurile implantelor, în vederea turnării lor.Ulterior se înregistrează relaţiile mandibulo- craniene cu ajutorul sistemului NOR, fiind fixate în implante piesele

Scanned with OKEN Scanner

turnate. Modelul obţinut ne va orienta mai sigur pentru etapa aplicării Protexpand-ului. Se aplică piesa calcinabilă multiinelară, adaptând-o pe piesele turnate din lăcaşuri, realizând unirea dintre piese prin intermediul cerii.



Fig.7.11

Urmează machetarea elementelor de agregare şi a viitorului schelet metalic al suprastructurilor aplicate pe implante.Se toarnă apoi într-un metal seminobil Protexpand-ul şi elementele de agregare cu care este solidarizat, se adaptează în cavitatea orală (figura 7.12).

După machetarea componentei acrilice se fixează dulia şi se introduce un TCS în zona proximală a lui 43.Se va înregistra o nouă amprentă care va reda o nouă situaţie clinică şi se va proteza tranzitoriu printr-uń aparat acrilic.Aparatul gnato-protetic definitiv va prezenta o componentă metalică realizată din palliag care va cuprinde Protexpand- ul, elementele de

Scanned with OKEN Scanner

agregare intermediare cimentate pe Protexpand şi o componentă fizionomică acrilică sau ceramic (figura 7.13).

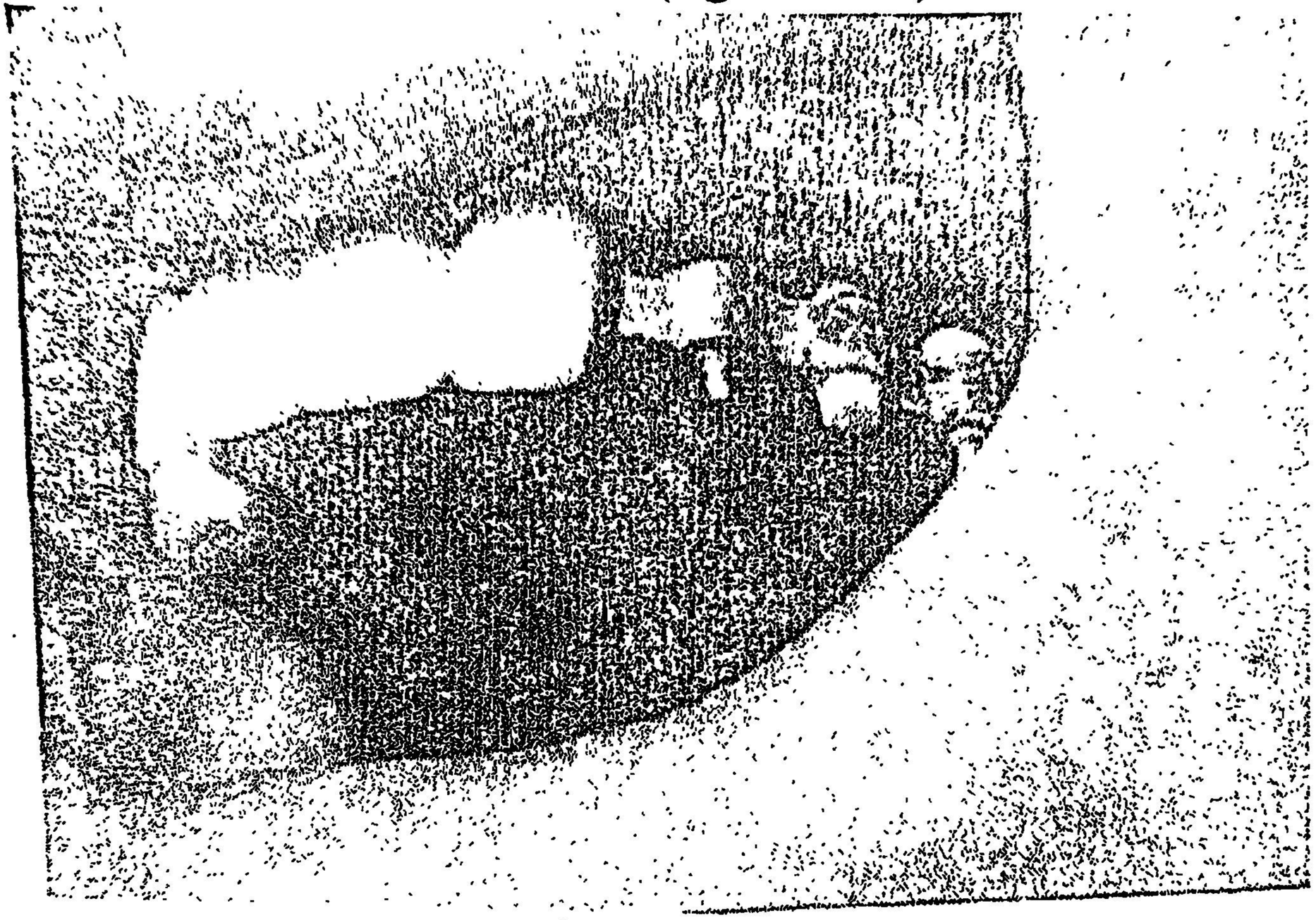

Fig.7.12

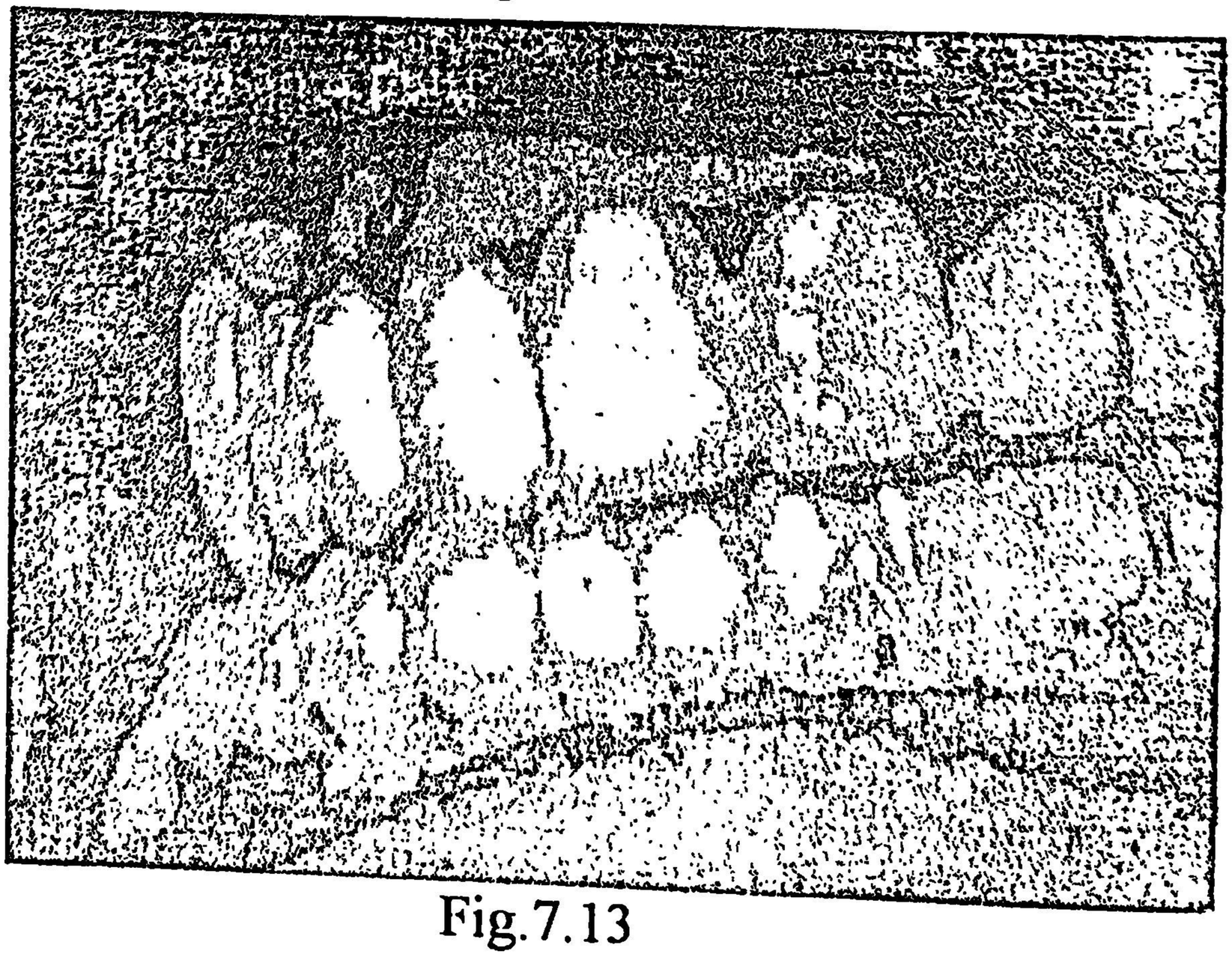

Fig.7.13

Scanned with OKEN Scanner

Evoluția postoperatorie şi postprotetică a fost favorabilă, fapt ce a demonstrat valoarea ridicată a acestor tehnici, chiar în condițiile unei situații anatomice nefavorabile.

Implantologia ca ramură a medicinei şi parte din întregul arsenal terapeutic gnato- protetic înlătură infirmitatea pe care o simte orice pacient tratat prin aparate mobilizabile.

Scanned with OKEN Scanner

Capitolul VIII

ETAPE CLINICO- TEHNOLOGICE ÎN TRATAMENTUL EDENTAȚIEI SUBTOTALE

Edentația subtotală definește prezența pe arcadă a 2-3 dinți.

Terapia edentației subtotale se poate realiza utilizând următoarele soluții terapeutice:

- Protezare acrilică;
- Protezare over-lay;
- Protezare mixtă;
- Protezare compozită;

Elementele componente ale acestora, precum şi modalitatea lor de execuție au fost prezentate în capitolele anterioare.

O categorie specială o reprezintă bolnavii surprinşi la interferența dintre edentația subtotală şi edentația totală.

Atitudinea față de dinții restanți va fi diferită de la caz la caz.

În cazul în care mai persistă resturi radiculare netratabile, acestea se vor extrage.

Scanned with OKEN Scanner

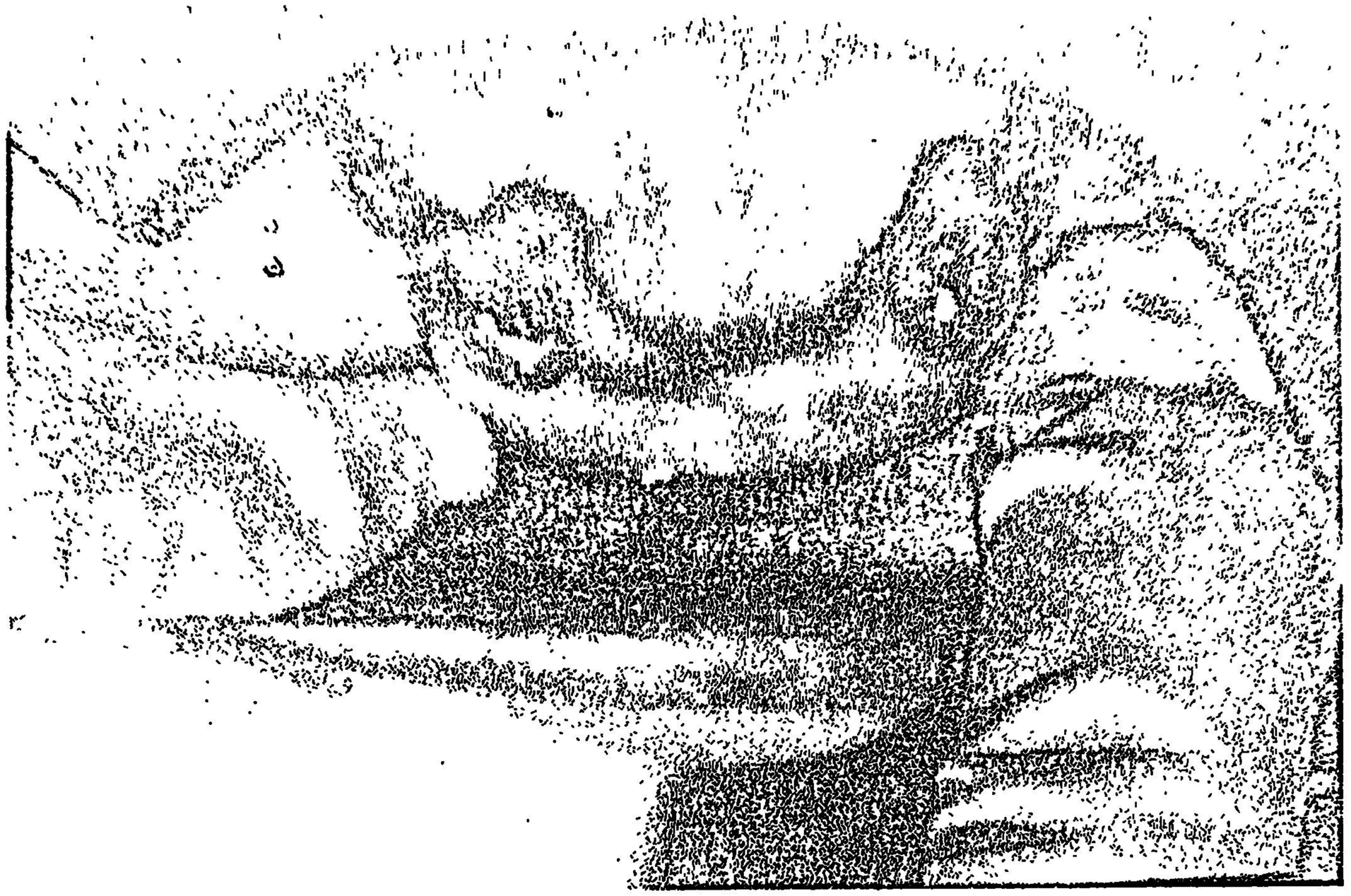

Fig.9.1

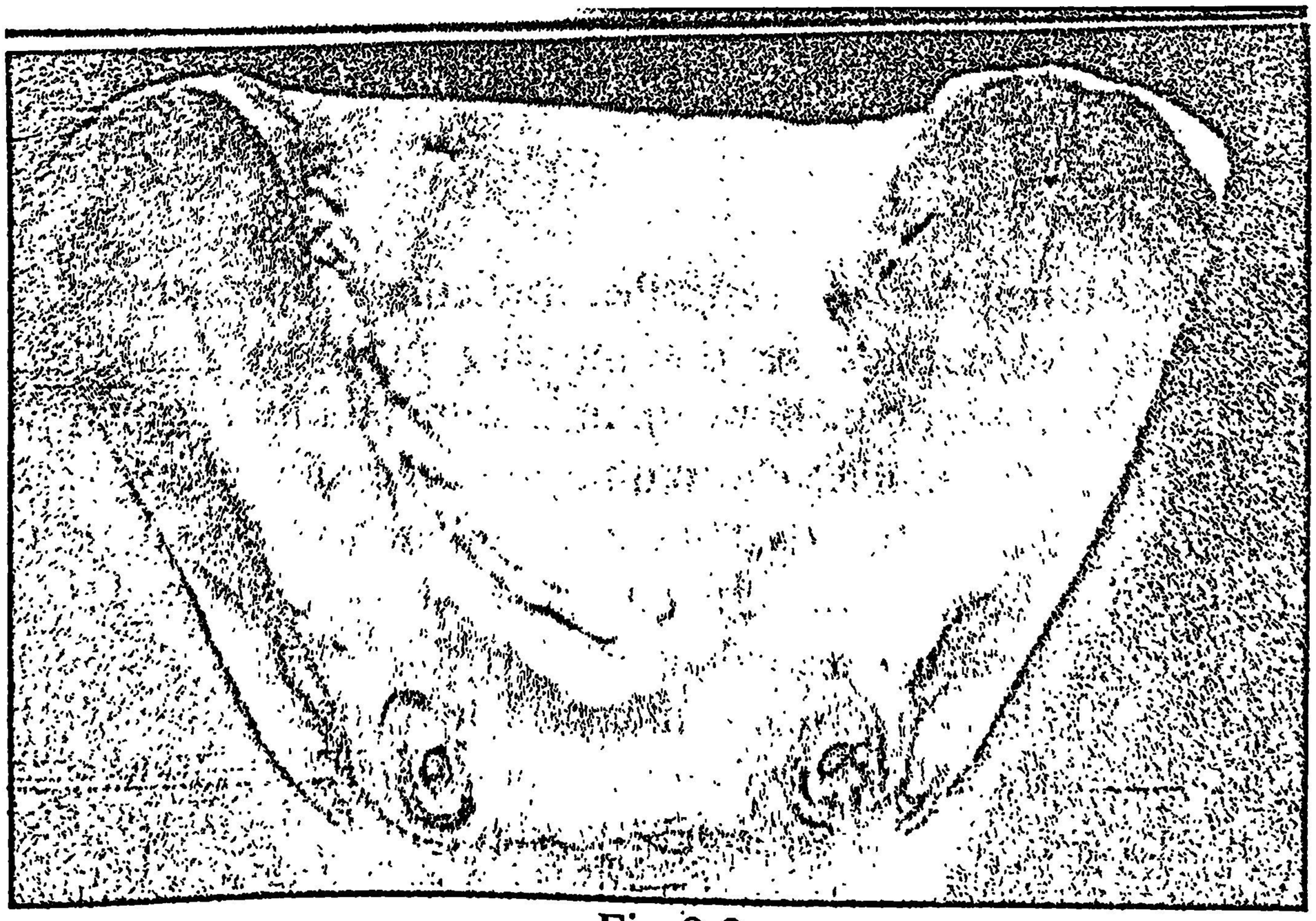

Fig.9.2

Scanned with OKEN Scanner

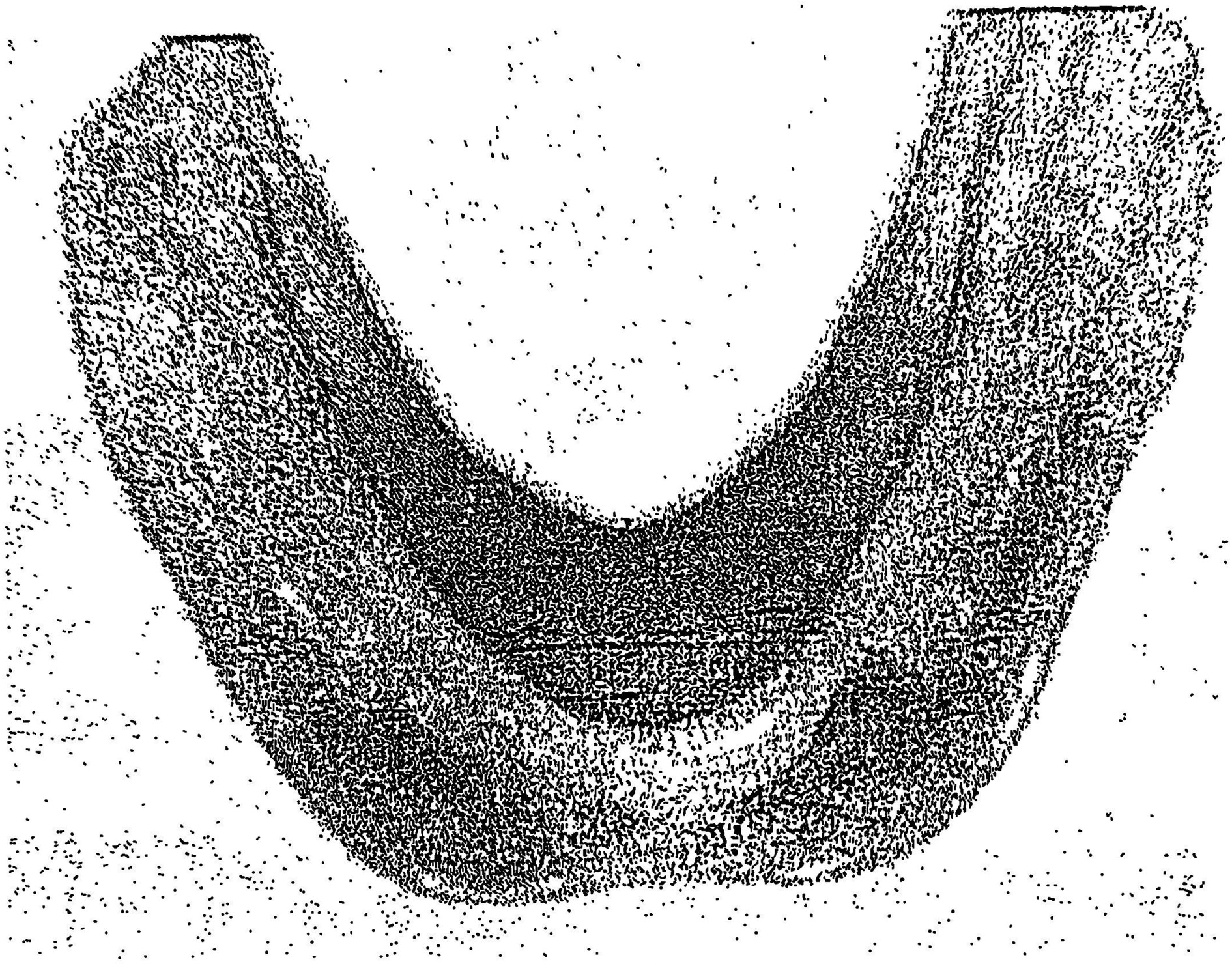

Fig.9.3

Atunci când resturile radiculare persistente sunt recuperabile, acestea se pot menține în ideea păstrării unei arcade alveolare de înălțime optimă, stimulată funcțional.

Se pot practica mai multe procedee, dintre care amintim **protezarea over-lay** (tratament endodontic corect al resturilor radiculare, acoperirea lor cu cape şi o proteză totală ce telescopează peste acestea)-figura 9.1, 9.2, 9.3.

Existența unor elemente speciale (capse sau butoni) pe capele de protecție îmbunătățesc condițiile de stabilitate ale aparatului gnato-protetic.

Când pe arcadă persistă unități odonto-parodontale

Scanned with OKEN Scanner

integre, la baza atitudinii noastre terapeutice vor sta două concepţii:

- Concepţia biomecanică
- Concepţia biologică,

ce vor fi preferate în funcţie de următoarele criterii:

- starea generală
- particularităţi clinice locale
- nivel social, educaţional
- igiena cavităţii orale
- dotarea tehnică.

CONCEPŢIA MECANICĂ

Această concepţie urmăreşte realizarea condiţiilor de echilibrare statică şi dinamică corecte ale aparatului gnato-protetic amovibil. Aplicarea ei diferă la maxilar faţă de mandibulă.

La mandibulă, se păstrează orice dinte restant pentru a anula precaritatea stabilităţii protezei inferioare.

La maxilar, unităţile odonto-parodontale restante se păstreză numai când sunt păstrate cele două legi ale concepţiei mecanice. Când aceste legi nu sunt respectate, dintele sau dinţii

Scanned with OKEN Scanner

restanți se extrag, deoarece aparatul gnato-protetic nu va putea fi stabilizat şi vor apare tendințe de basculare ce nu vor putea fi echilibrate.

Legea nr.1: Linia ce unește două retentivități ale cîmpului protetic trebuie să treacă prin centrul de greutate G al maxilarului sau cât mai aproape de acesta (G este plasat la unirea a 3/5 anterioare cu 2/5 posterioare ale bolții palatine).

În cazul în care mai există un dinte restant pe o hemiarcadă şi o retentivitate reprezentată de o tuberozitate bine exprimată sau un alt dinte pe hemicadranul opus, linia care unește cele două retentivități trece foarte aproape de G, deci dezideratul legii nr.1 este realizat, iar dintele va fi păstrat, fiind create condiții satisfăcătoare de echilibru (figura 9,4.a).

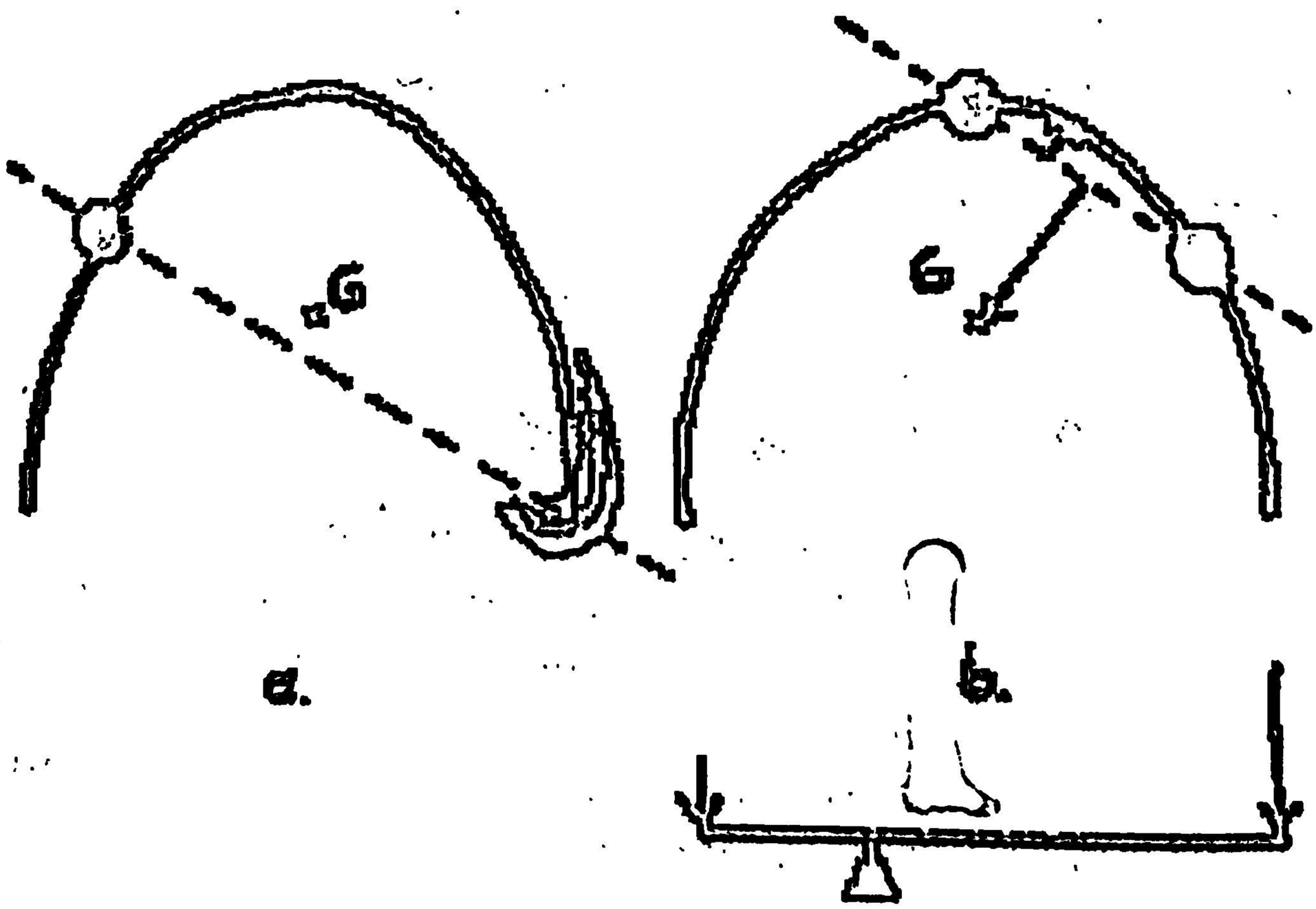

Fig.9,4

Scanned with OKEN Scanner

În mod similar, existenţa a două puncte retentive pe un hemicadran maxilar va genera apariţia unei pârghii cu braţe inegale, iar proteza va tinde să basculeze, deci dinţii se vor extrage (figura 9.4.b).

Legea nr.2: Atunci când există la nivelul maxilarului mai multe puncte retentive, dacă poligonul format prin unirea acestor puncte retentive este mai mare decât restul suprafeţei câmpului protetic şi îl include pe G, toţi dinţii restanţi se păstrează.

În cazul existenţei a minimum trei puncte retentive, dar plasate diseminat la nivelul maxilarului, apare o suprafaţă delimitată prin unirea punctelor retentive care îl include şi pe G. Condiţiile de echilibrare sunt satisfăcute, iar protezarea va fi realizată cu succes.

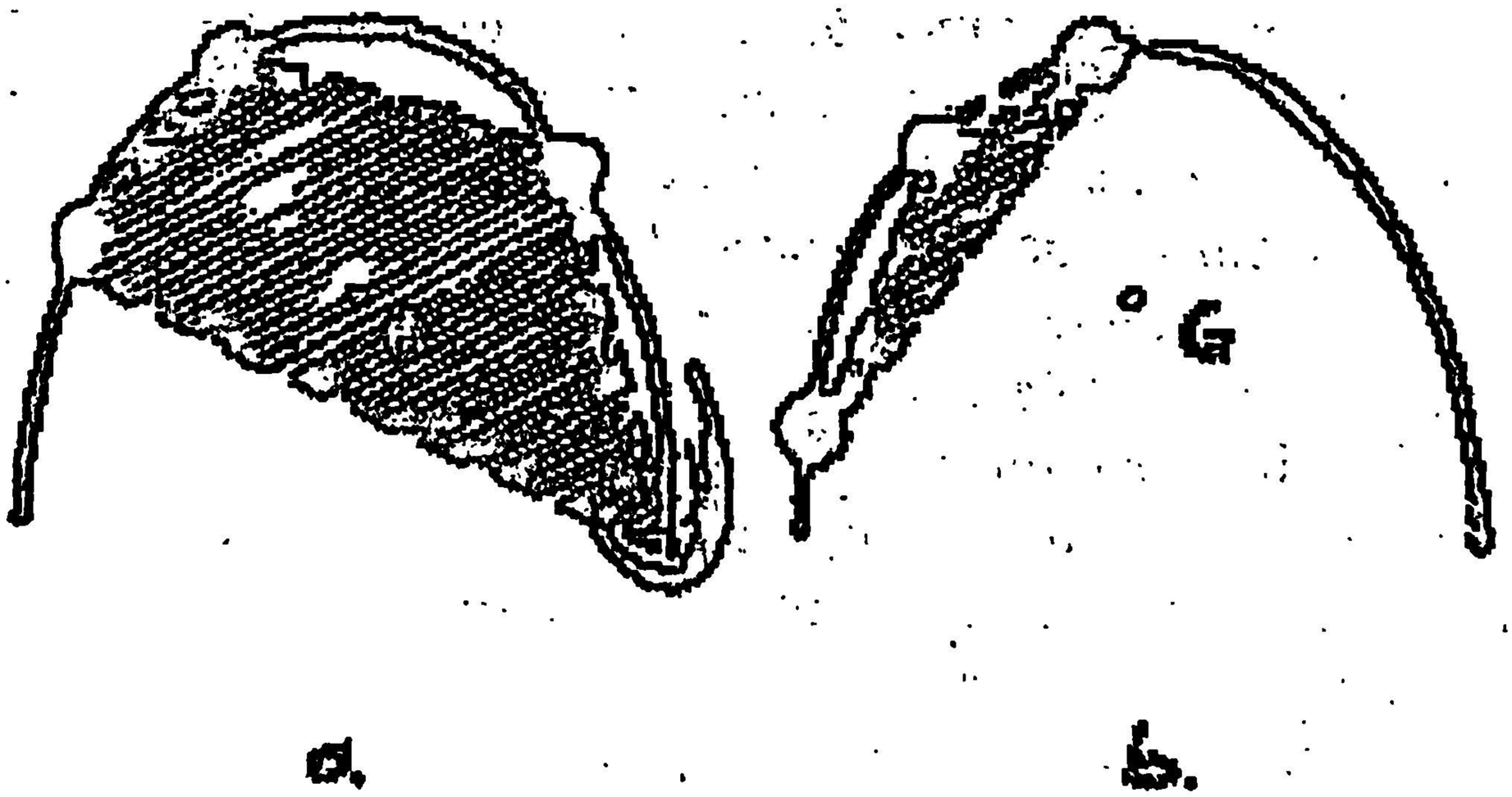

Fig.9.5

Cu cât zonele retentive sunt mai numeroase şi mai echilibrat repartizate, situaţia clinică devine mai favorabilă, prin

Scanned with OKEN Scanner

apariţia unui poligon de sprijin ce include aproape toată suprafaţa câmpului protetic maxilar (figura 9.5.a).

Situaţia nefavorabilă care trebuie de la început corectată este reprezentată de plasarea zonelor retentive (dinţi sau retentivităţi osoase) grupată şi nu diseminată la nivelul arcadei. Suprafaţa delimitată de acestea este foarte mică şi este plasată excentric faţă de G. Apar braţe inegale de pârghie şi posibilitatea de basculare a aparatului gnato-protetic, deci dinţii se vor extrage (9.5.b).

Clinic, pot apare o multitudine de situaţii, dar numai interpretarea lor corectă, pe baza celor două legi enunţate, elimină de la început erorile de concepere şi execuţie a tratamentului protetic.

CONCEPŢIA BIOLOGIC - CONSERVATOARE

Ceea ce primează, din punctul de vedere al acestei concepţii, este conservarea situaţiei clinice prezente, în scopul evitării deprecierii inutile a ţesuturilor câmpului protetic.

Conform acestei concepţii, extracţiile nu sunt indicate.

Persistenţa pe arcadă a unui număr variabil de unităţi odonto-parodontale determină compromiterea serioasă a stabilităţii aparatului gnato-protetic datorită imposibilităţii realizării succiunii marginale.La nivelul dinţilor restanţi, marginile protezei sunt întrerupte pentru a-i ocoli, iar succiunea nu mai poate fi creată.

In asemenea cazuri, pentru a ne conforma totuşi concepţiei biologic- conservatoare, putem păstra dinţii restanţi, dar trebuie sã recurgem la unul din urmãtoarele procedee pentru a asigura, încã din faza de proiectare, maximum de stabilitate aparatului gnato-protetic amovibil:

- tratament odontal corect, acoperire cu microproteze şi

Scanned with OKEN Scanner

protezare over-lay;
Aceasta este o alternativă simplă şi economică pentru a prelungi existenţa pe arcadă a ultimilor dinţi ce pot păstra integritatea crestei edentate.Conservarea pe arcada mandibu lară a cel puţin două rădăcini în zona frontală evită pericolul rezorbţiei avansate a acesteia(fig.9.6). Deasemenea, în cazul în care arcada mandibulară este edentată total, păstrarea ultimelor rădăcini în zona anterioară a maxilarului îmbunătăţesc stabilitatea şi acceptarea protezei mobile.

- **crearea de retentivităţi osoase** prin plastii la periferia câmpului protetic. Se indică în cazul existenţei unui punct singular de retenţie (un dinte plasat în zona frontală a arcadei). Retentivitatea artificială prin plastia şanţului retrotuberozitar se va practica pe cadranul opus, astfel ca linia ce uneşte cele două puncte retentive să treacă aproape de centrul de greutate G. Va fi satisfăcută, astfel, legea nr.1 a concepţiei mecanice şi dintele poate fi păstrat;

- **redistribuirea dinţilor pe arcadă** este o metodă ce poate fi aplicată atunci cînd organele odonto-parodontale restante sunt plasate în bloc sau foarte apropiate, neoferind o suprafaţă de sprijin eficientă. Se va realiza o transplantare a organului odonto-parodontal împreună cu osul alveolar din jur, într-un pat alveolar creat artificial la nivelul unei zone convenabile din arcada alveolară reziduală.Va fi satisfăcută, astfel, legea nr.2 a concepţiei mecanice . Dintele şi parodonţiul său vor reprezenta, în acest caz, un autotransplant. Avantajele acestei metode sunt reprezentate

Scanned with OKEN Scanner

de maniera fiziologică de transmisie a presiunilor la os, parodonțiul marginal rămânând integru;

- **crearea unor retentivităţi suplimentare, utilizând implantele.** Aplicarea acestora în scopul îmbunătăţirii retenţiei şi stabilităţii protezelor reprezintă o metodă demnă de luat în considerare., ajutînd la menţinerea înălţimii osului alveolar care scade odată cu extracţia dinţilor de pe arcadă.

În situaţia clinică caracterizată prin persistenţa pe arcadă a unui singur organ odonto-parodontal (de exemplu un canin), aplicarea unui implant la nivelul caninului de pe hemicadranul opus permite realizarea unei bare de conexiune între cele două puncte de retenţie, putându-se apoi opta pentru varianta over-lay sau pentru cea compozită (figura 9.7).

Utilizarea a două implante în zona arcului frontal mandibular determină obţinerea unor rezultate satisfăcătoare în ceea ce priveşte stabilitatea aparatului gnato-protetic mobilizabil şi realizarea funcţiilor sistemului stomatognat (figura 9.8).

Şcoala franceză recomandă aplicarea unui "buchet de trei implante" in zona frontală mandibulară. Datorită diferenţelor în ceea ce priveşte calitatea osului alveolar, proteza maxilară trebuie să se sprijine pe patru implante(figura 9.9).

Un studiu statistic (Cune, 1997) arată că, la mandibulă, rata de succes este de 80% în cazul utilizării barei şi 20% când se folosesc magneţii, în timp ce la maxilar, rata de succes este de 20%.

Protezarea over-lay pe implanturi este indicată pacienţilor care, din punct de vedere bio-psiho-social, pot accepta varianta mobilizabilă, dar care prezintă deficienţe ale menţinerii protezei.

Scanned with OKEN Scanner

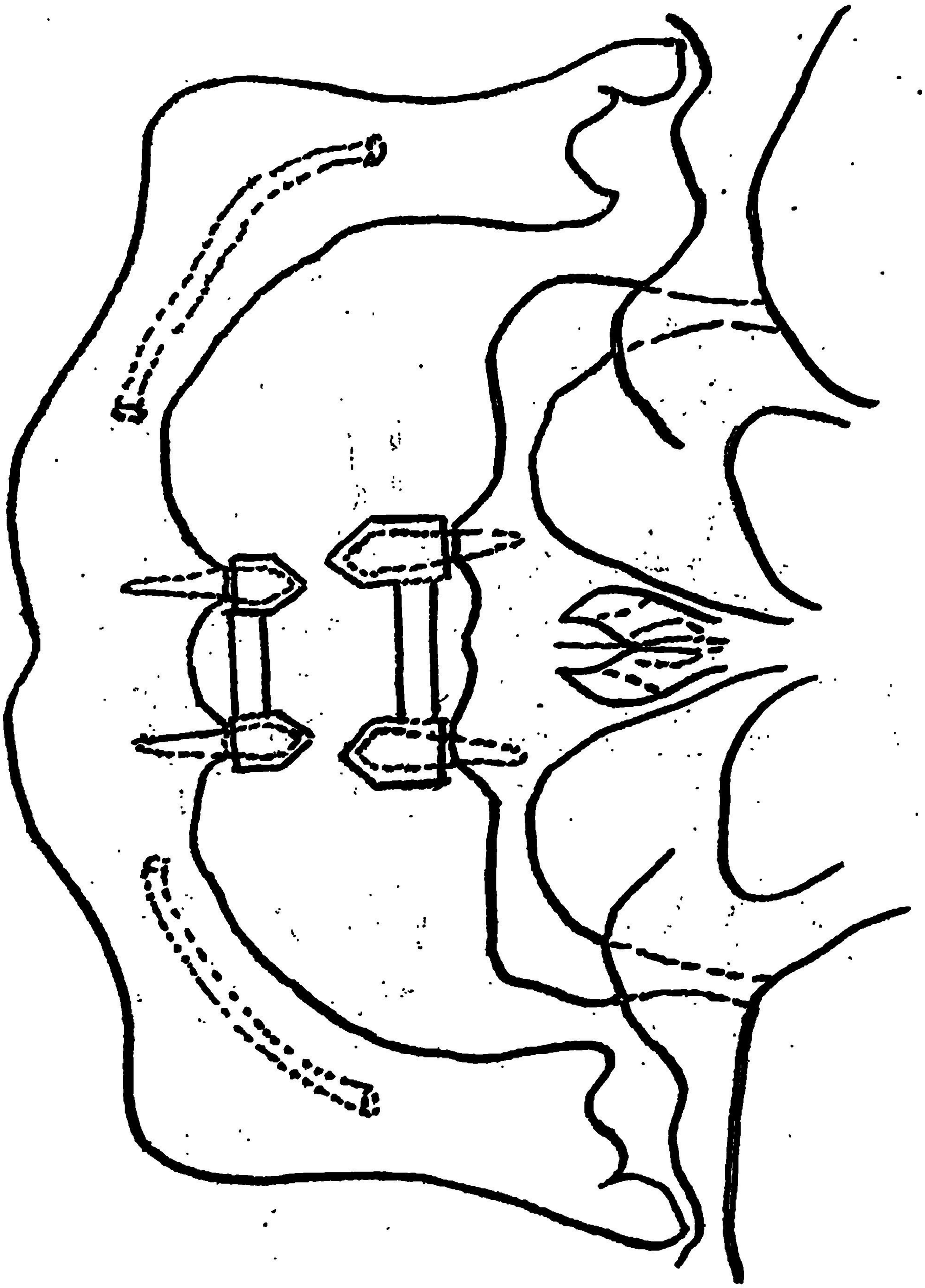

Fig.9.6

Scanned with OKEN Scanner

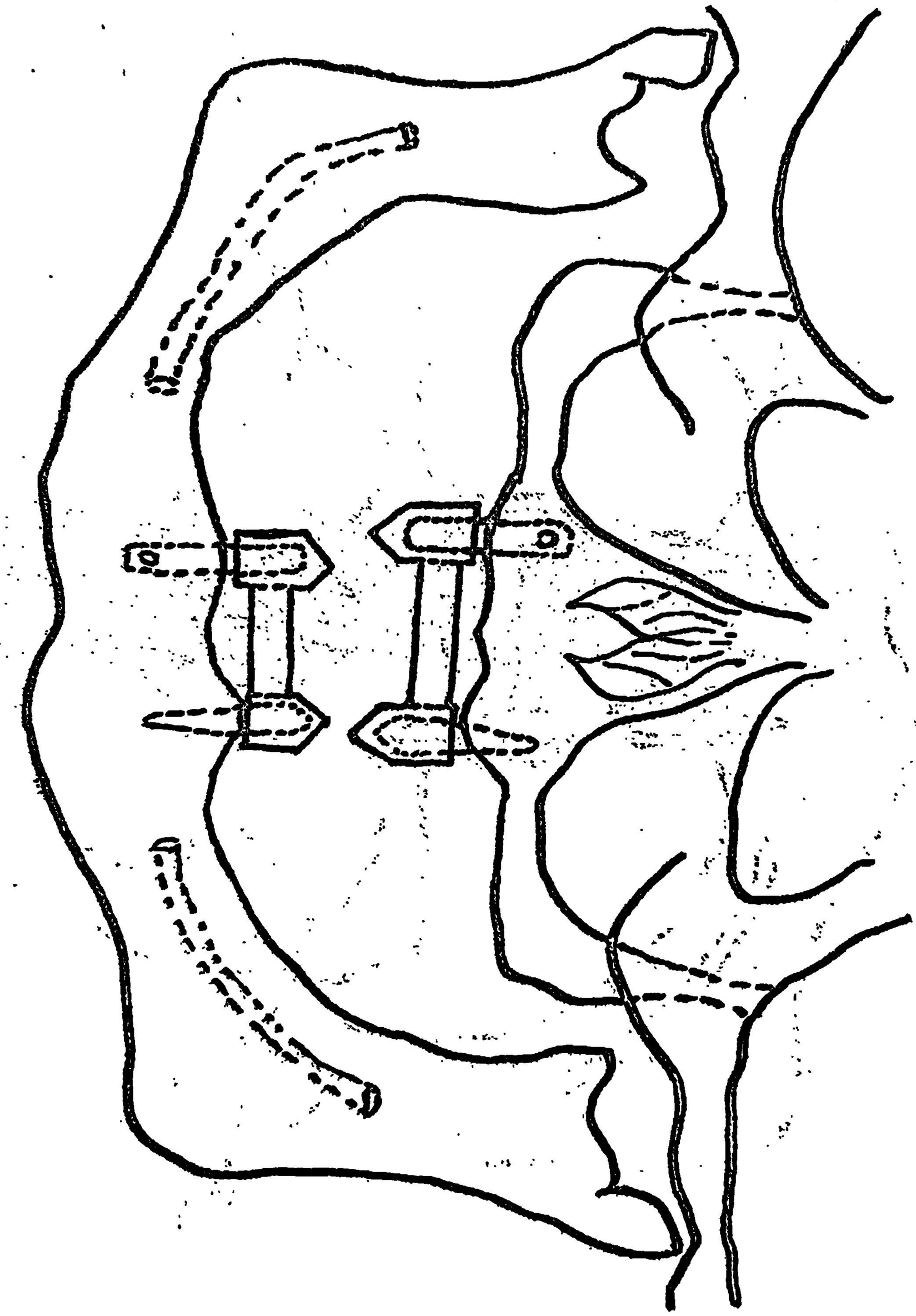

Fig.9.7

Scanned with OKEN Scanner

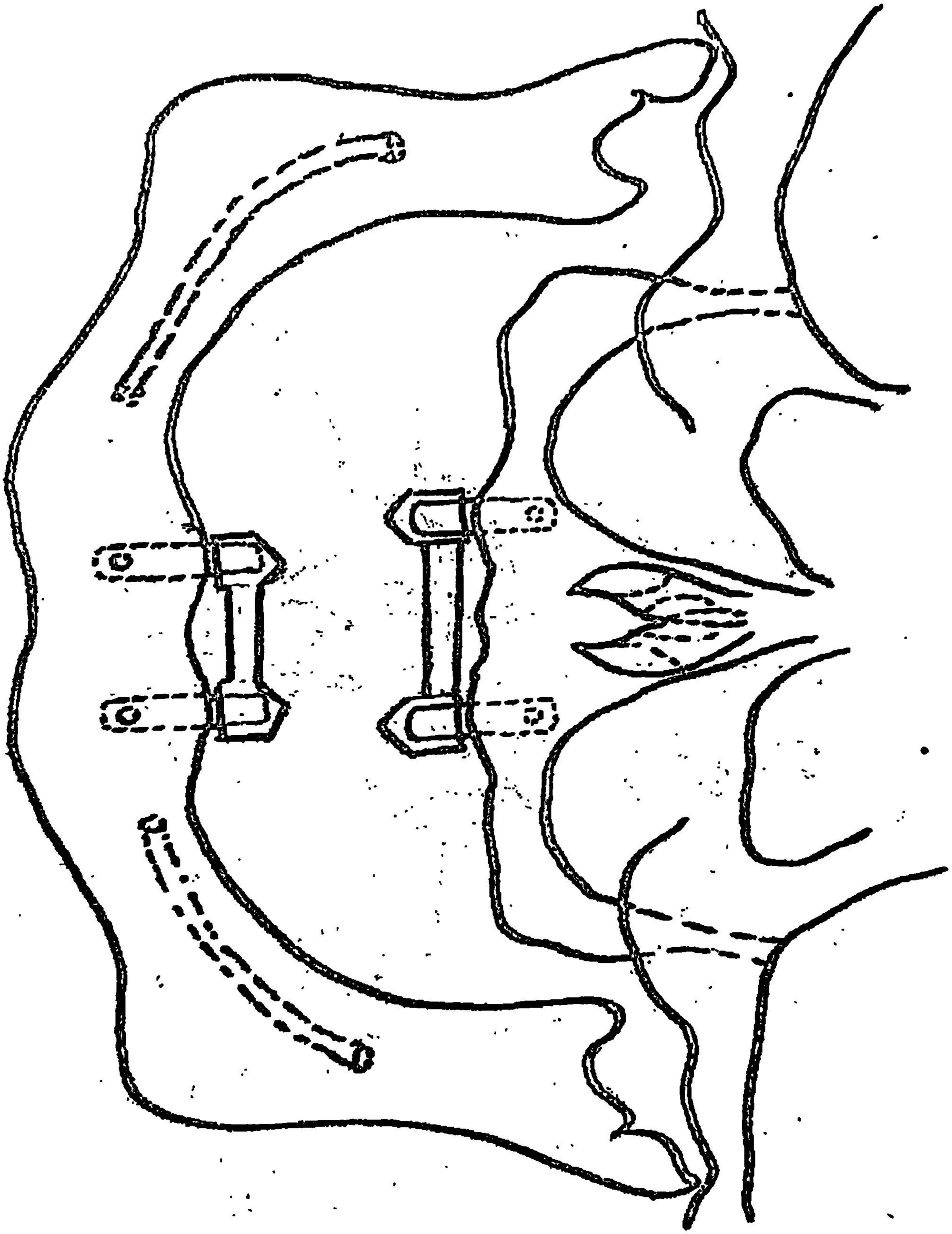

Fig.9.8

Scanned with OKEN Scanner

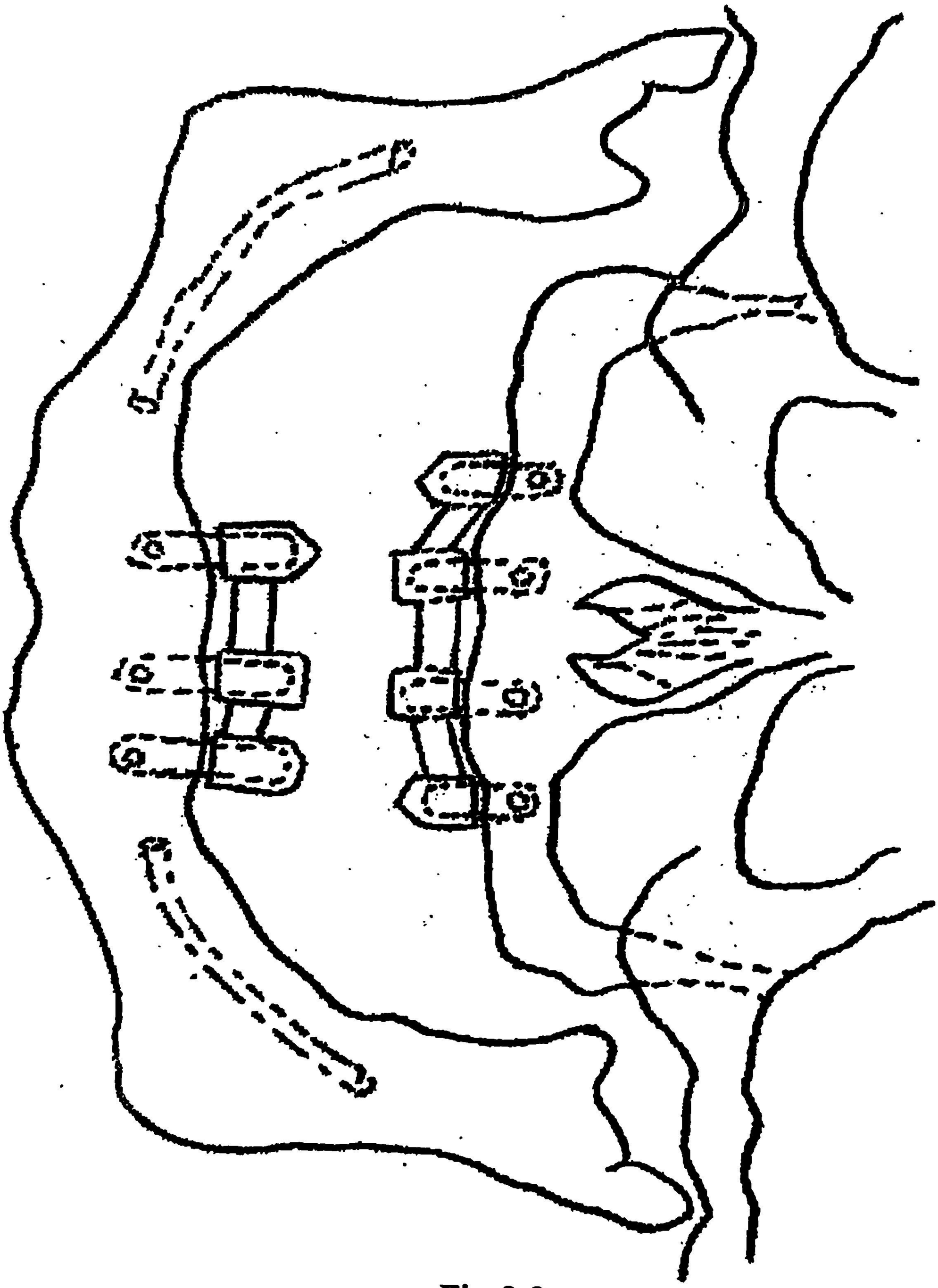

Fig.9.9

Scanned with OKEN Scanner

Deasemenea, trebuie luate în considerare şi avantajele estetice şi financiare ale utilizării protezei mobile pe implanturi în comparaţie cu puntea pe implanturi.

De aceea se poate considera protezarea over-lay pe implanturi ca o alternativă a aparatelor gnato-protetice conjuncte pe implanturi.

Este posibilă dispersarea forţelor ocluzale de la nivelul dinţilor artificiali între implant şi mucoasă.

Mai mult, proteza mobilă reface atât ţesuturile moi cât şi cele dure, oferind suport musculaturii oro-faciale.

Retenţia aparatului amovibil se poate realiza prin utilizarea barei, butonilor sau a magneţilor.

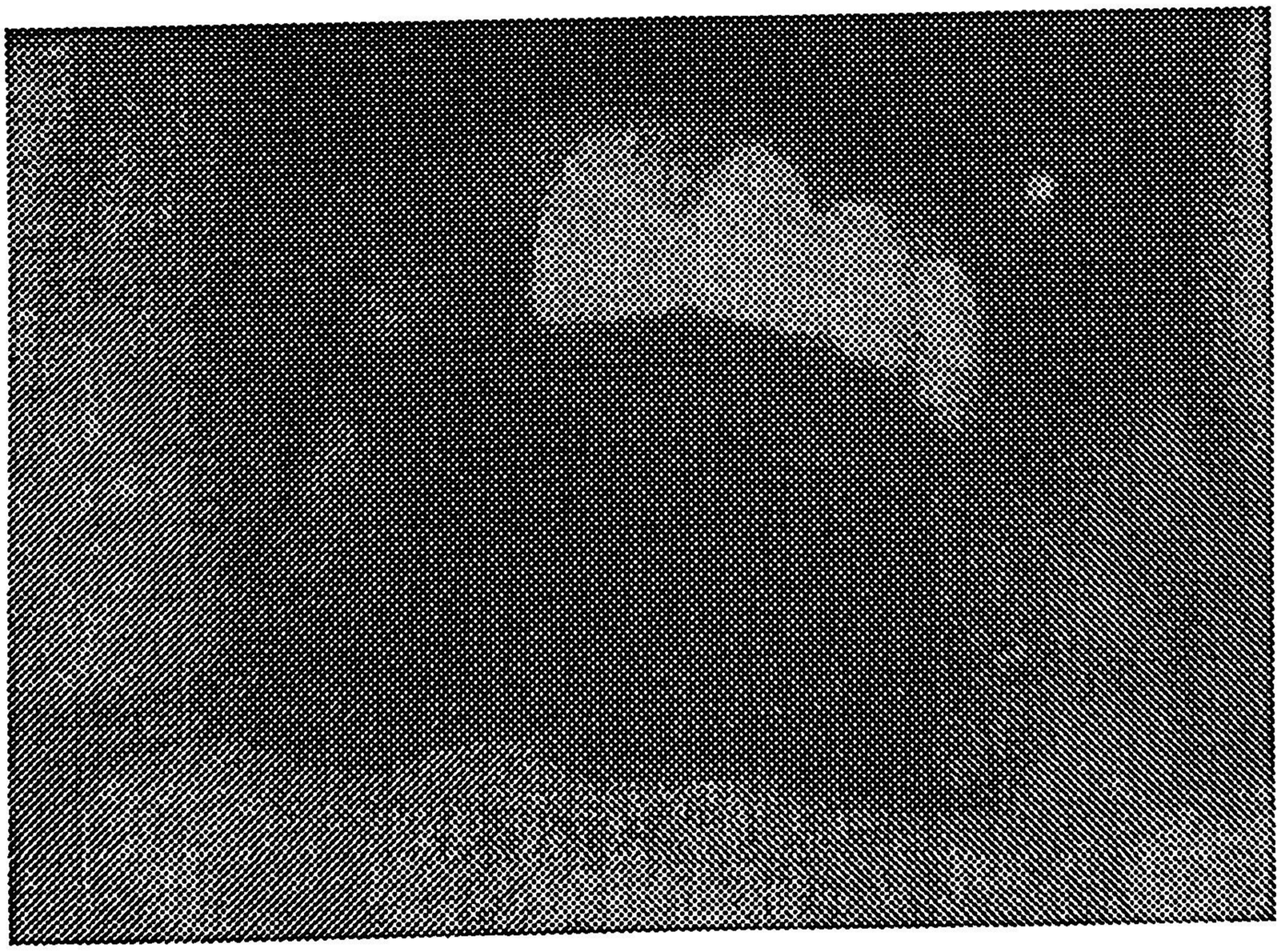

Fig. 9.10

Scanned with OKEN Scanner

Bara ce unește implantele poate fi realizată manufacturier sau este prefabricată, iar proteza conține clipsuri. Avantajul constă în faptul că forțele ocluzale sunt transmise între implantele solidarizate (figura 9.10), iar dezavantajul, că necesită timpi clinici și de laborator precișI.

Butonii (figura 9.11) constau dintr-o sferă întreagă ce vine în contact cu un lăcaș realizat în proteză.

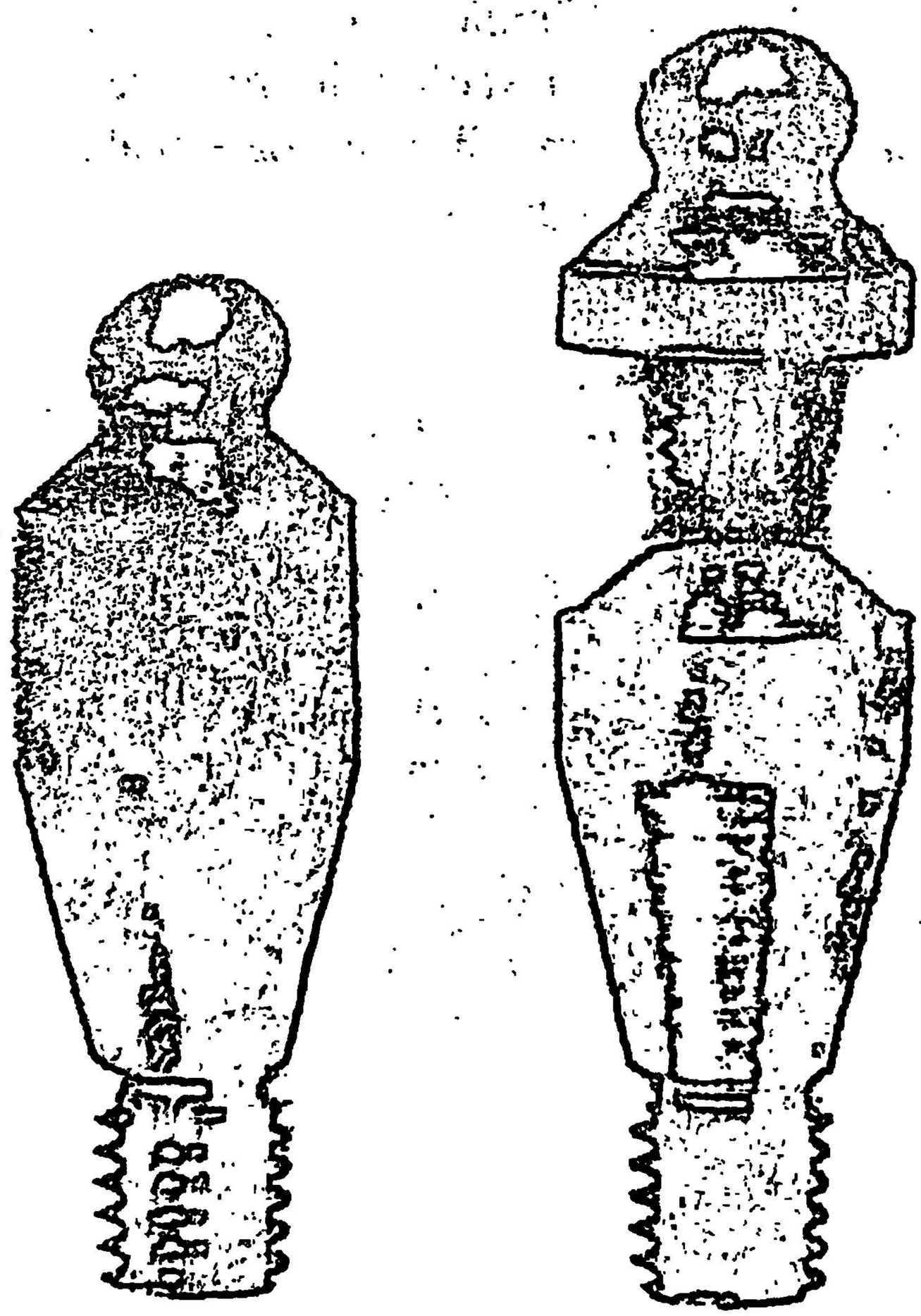

Fig.9.11

Utilizarea magneților (figura 9.12) are ca avantaje tehnica

Scanned with OKEN Scanner

rapidă şi facilă, disiparea forţelor orizontale nocive, fără necesitatea obţinerii stâlpilor strict paraleli(Walmsley şi Frame, 1997).

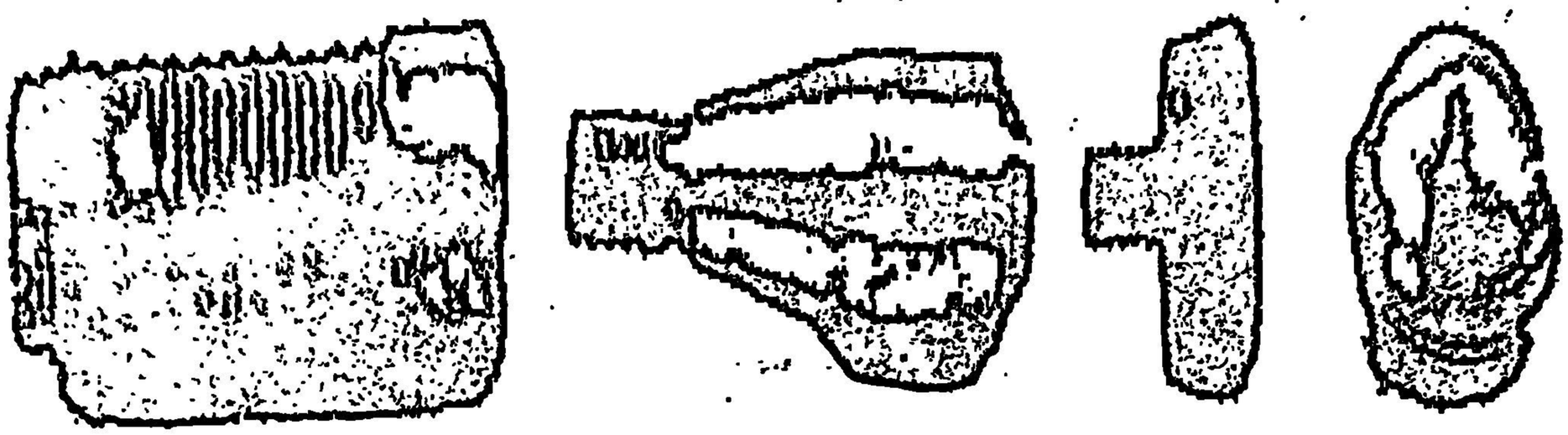

Fig.9.12

Poziţia implantelor aplicate în scopul îmbunătăţirii stabilităţii protezelor este diferită în funcţie de forma arcului mandibular.

Dacă protezarea este realizată pe minimum două implante ce sunt maximum distanţate, linia ce le uneşte cade pe creasta alveolară şi este aproape paralelă cu axa balama.

În cazul unui arc mandibular lat (figura 9.13), situaţie optimă, implantele pot fi distanţate, iar linia ce le uneşte poate fi aliniată crestei alveolare.

Când arcul mandibular este îngustat (figura 9.13), dacă distanţa interimplantară este menţinută la fel ca în cazul arcului mandibular lat, implantele ar trebui plasate spre posterior. În momentul realizării barei de conexiune, aceasta va interfera cu canalele glandelor salivare submandibulare şi spaţiul pentru limbă. În acest caz, soluţia de elecţie constă în aplicarea elementelor singulare de menţinere şi stabilizare (butoni, magneţi).

Scanned with OKEN Scanner

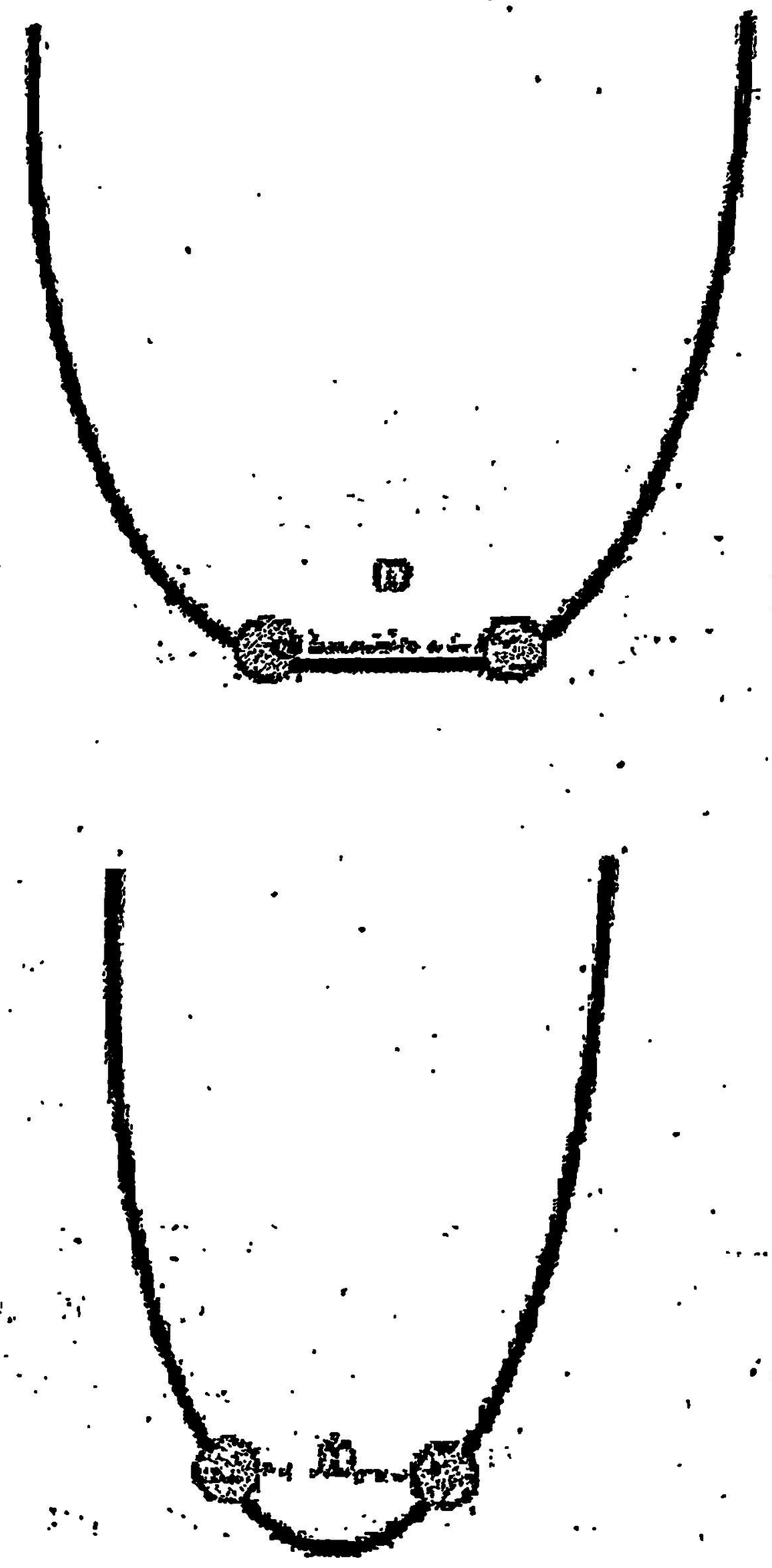

Fig.9.13

Forma ovală a arcului mandibular este cel mai desîntâlnită, implantele putând fi aplicate în poziţie favorabilă, iar distanţa interimplantară va fi mai mică, în comparaţie cu cea de la nivelul arcului mandibular lat. În această situaţie este posibil să

Scanned with OKEN Scanner

plasăm bara de conexiune în partea anterioară a implantelor, aceasta fiind la nivelul muchiei crestei edentate (Naert, 1997).

În cazul protezei over-lay menţinută pe câmpul protetic cu ajutorul implantelor, factorul demn de luat în considerare este reprezentat de distanţa interimplantară şi nu de forma arcadei sau de numărul de implante (figura 9.14).

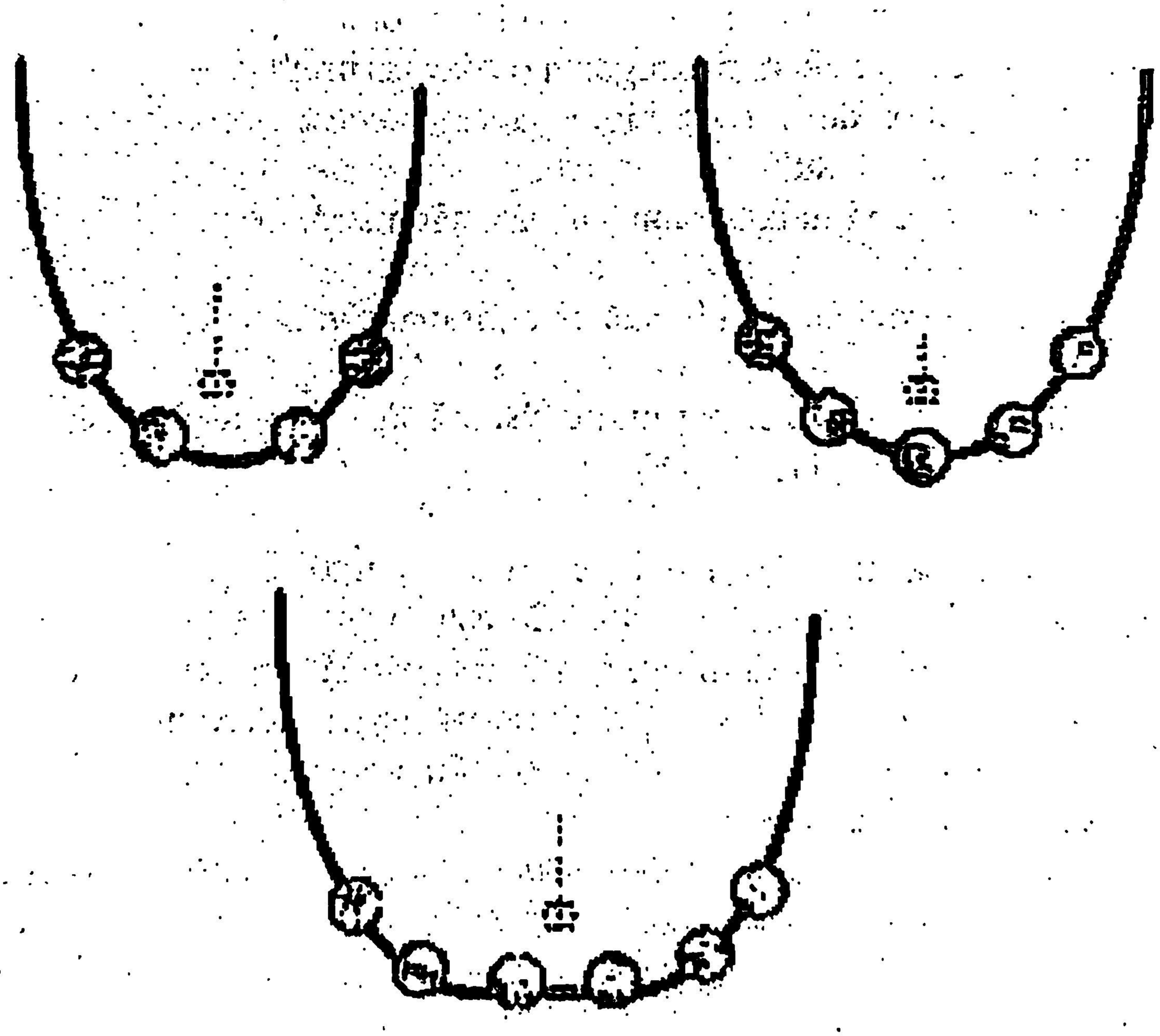

Fig.9.14

Scanned with OKEN Scanner

Un alt aspect important este cel biomecanic care se referă la faptul că se foloseşte o gamă largă de elemente de menţinere şi stabilizare în scopul micşorării stress-ului funcţional la interfaţa implant- proteză (Glantz şi Nilner, 1997). Criteriul biomecanic a fost, în mod serios, luat în considerare în urma rezultatelor descurajatoare obţinute în anii 1950-1960, când se aplicau implante subperiostale. Astfel, pierderea controlului asupra transferului presiunilor de la nivelul protezei spre implantele subperiostale accelera distrugerea osului periimplantar.

Din punct de vedere biomecanic, succesul protezării este asigurat atunci când:

- numărul de implante aplicate este cât mai mare;
- bara de conexiune aplicată este cât mai rigidă
- design-ul protezei permite o uşoară flexibilitate funcţională (Glanz şi Nilner, 1997).

În cazul persistenţei pe arcadă a unor organe odonto-parodontale irecuperabile, fie că este vorba de o edentaţie subtotală sau parţială întinsă, se recomandă extracţia dinţilor restanţi în aceeaşi şedinţă, urmată de **protezare imediată.**

Această metodă face parte din arsenalul terapeutic al pregătirilor proprotetice.

Ea însă va trebui reluată sub forma tratamentului protetic definitiv, deoarece parametrii generali ai unui astfel de aparat sunt aproximativi, fiind necesară corecţia lor, acesta constituind principalul dezavantaj al protezării immediate.

Avantajele acestei metode sunt multiple şi argumentează alegerea acestei soluţii terapeutice în toate cazurile care o reclamă.

Scanned with OKEN Scanner

Protezarea imediată poate fi aplicată în două situaţii clinice diferite:

- la pacienţi care au mai fost trataţi prin aparate amovibile;
- la pacienţi neprotezaţi.

Prima situaţie apare în cazul unui pacient edentat parţial care a mai fost tratat amovibil şi mai posedă un număr de unităţi odonto-parodontale improprii pentru a fi păstrate.

Se urmăreşte extracţia acestor unităţi şi înlocuirea lor cu dinţi artificiali, prin completarea aparatului gnato-protetic parţial amovibil ce se va optimiza ulterior.

Această soluţie terapeutică este de mare utilitate, pentru că oferă posibilitatea continuării tratamentului, iar receptarea terapiei amovibile totale va fi mult facilitată.

Ea permite păstrarea stereotipurilor masticatorii, de deglutiţie şi fonatorii, iar bolnavul nu suferă brusc tulburarea schemei corporale care l-ar izola social şi familial.

Aparatul gnato-protetic imediat se comportă ca un conformator al crestei alveolare, protejând plaga, determinând o cicatrizare corectă şi facilitând trabecularea osoasă orientată funcţional.

Principalul dezavantaj al acestui tip de protezare rezultă din maniera de amprentare ce este aproximativă la nivelul organelor odonto-parodontale restante şi la nivelul periferiei mobile a câmpului protetic.

La nivelul dinţilor persistenţi pe arcadă, amprenta înregistrează situaţia clinică iniţială.

Scanned with OKEN Scanner

Pe modelul turnat tehnicianul va radia dinţii şi va nivela de o manieră aproximativă zona.

Se impune utilizarea unui conformator sub formă de placă de ghidaj, confecţionată din acrilat incolor şi realizată pe model după radierea dinţilor. Acest conformator este folosit în timpul extracţiei în scopul orientării modelării chirurgicale a suportului muco-osos.

După trecerea perioadei de edem, resorbţie şi atrofie primară, aparatul gnato-protetic, construit pe baza amprentei iniţiale, devine repede incongruent şi generator de traume pentru câmpul protetic.

Etapele principale ale protezării imediate se succed astfel:

- se stabileşte indicaţia de protezare imediată;
- se amprentează câmpul protetic;
- pe modelul de lucru tehnicianul radiază dinţii restanţi şi, în situaţia nou creată, va realiza aparatul gnato-protetic total amovibil "la gata", în ziua intervenţiei;
- se extrag organele odonto-parodontale restante;
- în aceeaşi şedinţă se aplică proteza imediată peste plaga suturată. Dinţii artificiali vor fi identici cu cei naturali, tehnicianul conservând forma, dimensiunea, culoarea, precum şi eventualele malpoziţii dentare izolate ale arcadei naturale.

O altă situaţie clinică este reprezentată de cazul unui bolnav la care transformarea edentaţiei subtotale în edentaţie totală este iminentă şi care nu a mai fost tratat prin terapie amovibilă.Modalitatea obişnuită de rezolvare a unui asemenea caz recomandă extracţia tuturor dinţilor persistenţi pe arcadă şi reluarea tratamentului în vederea protezării după epuizarea perioadei de cicatrizare. Dar, în această perioadă, bolnavul este supus umilinţelor infirmităţii grave, inerente edentaţiei totale.

Scanned with OKEN Scanner

În această situaţie, protezarea imediată reprezintă mijlocul terapeutic de elecţie, oferind pacientului minimum de confort necesar traversării unei perioade dificile.

Avantajele sunt multiple şi deja menţionate.

Precauţia trebuie păstrată la realizarea arcadelor artificiale, de aceeaşi formă şi volum cu fostele arcade naturale, conservând toate reperele preextracţionale prezente.

Un alt dezavantaj al protezării imediate îl reprezintă persistenţa versantului vestibular al crestei edentate frontale la un volum morfologic normal. Aplicarea falsei gingii a protezei imediate între acest versant şi buză provoacă o procheilie şi o deformare în general a regiunii labiale. Rezorbţia ulterioară a versantului osos şi insinuarea, în acest spaţiu, a unui false gingii de grosime adecvată corectează acest dezavantaj, în cadrul tratamentului definitiv al edentaţiei totale.

Pentru a evita efectul defavorabil materializat prin deformarea părţilor moi periorale, în cazul protezării imediate, se poate recurge la una din următoarele soluţii:

- plastie osoasă postextracţională cu înfundarea versantului cortical alveolar vestibular prin fractură, urmată de reacolarea mucoasei şi sutură;
- suprimarea parţială sau totală a versantului vestibular al falsei gingii, metodă ce nu reprezintă decât o soluţie tranzitorie, deoarece periclitează serios stabilitatea aparatului gnato-protetic.

Scanned with OKEN Scanner

Scanned with OKEN Scanner

BIBLIOGRAFIE

1. Altay O.T., Kutcam T., Koseoglu O. 1991. The biological effects of implanted magnetic fields on the bone tissues of dogs.

2. Arvidson K., Bystedt H., Frykholm A. 1992.A three year clinical study of Astra dental implants in the treatment of edentulous mandibls.Int.J.Oral.Maxillofac . Impl. 7:321-9

3. Basker R.M., Harrison A., Ralph J.P., Watson C.J. 1993. Overdentures in general dental practice. 3rd edition London: British Dental Association

4. Bassi F., Mantecchini G., Carossa S., Pretti G.1996.Oral conditions and aptitude to receive implants in patients with RPD.J.Oral.Rehabil.23:50- 4

5. Batarec E., Buch D.1989. Aprege de prothese adjointe partielle. Paris. Masson

6. Begin M., Cheylan J.M. 1998.Traitement des edentements bilateraux posterieurs. Realites Cliniques.9(4): 435- 54

7. Begin M., Cheylan J.M.1999. Prothese composite: surcoulee cobalt- chrome sur cobalt chrome.Les cahiers de prothese.106: 49- 63

8. Bergman B., Hugosson A., Olsson C. 1995. A 25 year longitudinal study of patients treated with RPD.J.Oral.Rehabil. 8:595-99

9. Bratu D. şi colab. 1994. Materiale dentare utilizate în laboratorul de tehnică dentară. Editura Helicon. Timişoara

Scanned with OKEN Scanner

10. Bratu D. şi colab. 1994. Coroana mixtă. Editura Helicon.Timişoara

11. Borel J.C.Schittly J., Exbrayat J.1994. Manuel de prothese partielle amovible.Paris.Masson

12. Brewer A.A., Morrow M. 1980. Overdentures. 2nd edition St. Louis: C.V. Mosby

13. Buchard P., Apap G., Navarro M. 1978.Special prothese immediateCah. Prothese. 24: 37- 133

14. Budtz- Jorgensen E.1991. Effect of controlled oral hygiene in overdentures wearers. Int.J. Prosthodont. 4: 226- 31

15. Budtz- Jorgensen E. 1995 prognoses of overdenture abutments in elderly patients with controlled oral hygiene. J. Oral. Rehabil. 22: 3-8

Scanned with OKEN Scanner

16. Budtz- Jorgensen E., Bochet G. 1998. Alternative framework designs for removable partial dentures. J. Prosth. Dent. 80(1): 58- 65

17. Buiuc D., Bosnea D., Stadoleanu C.1999.Elemente de microbiologie stomatologică.Editura Apollonia Iaşi.sub tipar

18. Burlui V. 1989. Protetică dentară. Litografia U.M.F. Iaşi

19. Burlui V., Morăraşu C. 1997. Ergonomie stomatologică. Editura Apollonia.Iaşi

20. Burlui V., Forna N.C., Budaie D., Morăraşu C.1999. Mathematically modelling of the biomechanical capacity of the partially edentulous prosthetic fields. Balkan Medical Days. Iaşi.28- 30April 1999. Book of abstracts: 71

21. Burlui V., Morăraşu C., Stadoleanu C., Baciu I. 1999. Standpoints about the use of Condylocomp method for the terminal hinge axis determination. Balkan Medical Days. Iaşi.28- 30April 1999. Book of abstracts: 150

Scanned with OKEN Scanner

22. Burlui V., Morăraşu Cătălina.1999.Gnatologie.Editura Apollonia.sub tipar

23. Burlui V., Forna N., Ifteni G.1999.Clinica şi terapia edentaţiei parţiale.Editura Apollonia.sub tipar

24. Carlsson B., Carlsson G. 1994.Prosthodontic complications in osseointegrated dental implant treatment.Int.J.Oral. Maxillofac. Impl.9:90-94

25. Chandler J.A., Brudvik J.S. 1984. Clinical evaluation of patients eight to nine years after placement of RPD. J.Prosthet.Dent. 51:736-43

26. Cowan R.D., Gilbert J.A., Elledge D.A., McGlynn F.D. 1991. Patient use of removable partial dentures.J.Prosth. Dent.65: 668- 70

27. Cune M.S., de Putter C., Hoògstraten J. 1995. Characteristics of 5410 edentulous implant candidates and

Scanned with OKEN Scanner

the treatment they receive. Community.Dent. Oral. Epidemiol. 23: 110-3

28. Cune M.S., de Putter C., Hoogstraten J. 1994. Treatment outcome with implant-retained overdentures.J.Prosthet. Dent. 72: 144-51

29. Cune M.S., de Putter C.A. 1996. A single dimension statistical evaluation of predictors in implant-overdenture treatment.J.Clin.Periodontol.23: 425-431

30. Cura E. 1999. Pedodonţie. Editura Apollonia

31. Dumitriu H.T. 1997. Parodontologie. Viaţa Medicală românească. Bucureşti. 1997

32. Dumitrescu S. 1970. Edentaţia parţială şi proteza mobilizabilă. Editura Medicală. Bucureşti. 1970

Scanned with OKEN Scanner

Scanned with OKEN Scanner

Vă recomandăm cu plăcere ultimele noastre apariţii din cadrul colecţiei Chiron:

1) Costel Pleşa şi coautorii - ***Chirurgie generală***, volumul I
2) Dumitru Buiuc, Daniela Bosnea, Carmen Stadoleanu - ***Microbiologie orală***
3) Cornelia Ursu - ***Ghid de oto-rino-laringologie***
4) Ioan Costea - ***Elemente de mică chirurgie***
5) Maria Stătescu - ***Insuficienţa renală acută funcţională***
6) Marie-Jeanne Aldea - ***Obstetrica***
7) Marin Burlea - ***Pediatrie***
8) Dănuţ Costin - ***Oftalmologia***
9) Norina Forna, Vasile Burlui - ***Clinica şi terapia edentaţiei şi a pierderii de substanţă maxilo-facială***
10) Constanţa Mocanu, Maria Vatamanu - ***Endodonţie practică***
11) Daniela Budaie - ***Stomatologie comunitară***
12) Victor Miller, Maria Ursache - ***Gerontostomatologie clinică***
13) Dana Baran - ***Dimensiunea cronobiologică în medicină***
14) Irina Draga Căruntu, Coriolan Cotuţiu - ***Histologie specială***
15) Gh. Ionescu, G. Costin - ***Tehnologia protezelor dentare unitare***
16) Gabriela Ifteni, Vasile Burlui - ***Ghid practic de gnatologie clinică***

Scanned with OKEN Scanner

La editura noastră au mai apărut:

1) Dan Hatmanu - ***Autoportret în timp***
2) Cristofor Simionescu - ***Gânduri***
3) Viorica Dobrovici - ***Gramatica practică a limbii engleze***
4) Viorela Ciucur - ***Miniatura vocală - o privire asupra genului***
5) ***Marțian Cotrău așa cum a fost***
6) Adrian Leik - ***Drept civil*** - drepturile reale, vol I, II
7) Elena Pintilie - ***Jocuri didactice pentru educarea limbajului***
8) Ada Burlui - ***Introducere în arta cântului***

Tehnoredactare computerizată: Ovidiu-Virgil Stadoleanu

Coperta: Lăcrămioara Baciu

Fotomontaj: Panseluța Soroceanu



ISBN 973-9333-22-2 COPYRIGHT 2000

Scanned with OKEN Scanner

00013599

Scanned with OKEN Scanner

EDITURA APOLLONIA

Iaşi - ROMÂNIA

Bun de tipar: 20-12-1999;
Tiraj: 500 exemplare;
Hârtie tipar tip offset 60g/m²;
Format: bobine de 61 cm lăţime;

Tipar executat la:

S.C. ALPHA CENTAUR S.R.L.

Strada Uzinei nr. 59, Telefon 218380
Iaşi

Scanned with OKEN Scanner

"Avui vestiţi maeştri. Făcusem mari progrese.
Când mi-amintesc savantul ce-am fost, azi îl compar
Cu apa ce ia forma impusă de pahar
Şi fumu-n care vântul năluci ciudate ţese."

Omar Khayyam

ISBN 973-9161-02-2

Tiparul executat la S.C. ALPHA CENTAUR S.R.L.
Str. Uzinei nr. 59, Iaşi, Tel. 218380

Sup. permanent pozele
Chiuretaj diagnostic

Judeţul _____

Localitatea _____ 21

Unitatea sanitară _____

CB

Z5 Z15

IMPA

Gratuit DA

Numele _____ Prenumele _____

Sex M / F Vârsta _____ Domiciliul: jud. _____

Localit. _____ str. _____

nr. _____ Nr. fişă (reg. cons., foaie obs.) _____

Metroragie tumora bioptic

DIAGNOSTIC: MPA / Adenocarcinom 21 cs

Rp. → tratament (cu steroizi)
↓ hemostatic (ptr. tratarea cauzei)
↕ mixt
↘ pur

Carcinoid tumoral = tu. mixta cu componenta glandulara formata de cel. mucoase (APUD) ↗ 1/3 cresc. spre corion

Pure → hormonale (LHRH / AG / FSH / tam)
↓ histerectomie

Mixte → OM
HM
O/HM

Data _____

Semnătura şi parafa medicului

Scanned with OKEN Scanner

{ Tx fonctionnel ⇒ cav. habituel
  image uterine
  myo-endomètre

→ Embolie Acide Pulmo. prod { Nodulaire / Pariétale

ECHO: mensurations - anomalies - Hémostase
  ↳ + Doppler / fausse membrane

Substances

ACCT — abord veineux
  — clinique / utérin
  ↓
a) 4-8 fois / 2-4 h progestérone
  MPA (Provera) 10-30 mg/24
  Noréthistérone
  ↓
  4-10 jours
  (hémorragie de privation f. absente)

b) ESTROG conjugués (Premarin®) hémo.
  1.25 mg/4 h → STOP
  ↓
  { 2.5 mg/24 3 spt
  { Coc 50 mg/24

c) EE (50 µg)
  1 x 4/24 x 7 jours
  1 x 1/24 x 2 spt
  ↓
  Hémostase
  cycle

II (1cp/24 x 3 jours) x 4 cycles

Sub associé
- Clomifène (50-100 mg/24) 2 5-9
- Oral
Noriskia 5-10 mg/24 (7-10 j)
Provera 10-20 mg/24 (- - -)
Mégace 40 mg/24 (4 mois

Scanned with OKEN Scanner